



ORAL VE MAKSİLLOFASİYAL RADYOLOJİ'DE YAPAY ZEKÂ  
ARTIFICIAL INTELLIGENCE IN ORAL AND MAXILLOFACIAL RADIOLOGY

Muhammed Yasir ÖZKESİCİ<sup>1</sup>, Selmi YILMAZ<sup>1</sup>

<sup>1</sup>Akdeniz Üniversitesi Diş Hekimliği Fakültesi, Ağız Diş ve Çene Radyolojisi Anabilim Dalı, Antalya

**ÖZ**

Teknoloji 90'lardan günümüze hızlı ilerleme kaydetti ve bu gelişmeler günlük yaşamımızda yerlerini almıştır. Son on yılda yapay zekanın (Artificial Intelligence, AI) evriminde, diş hekimliğini de kapsayan muazzam bir gelişme izlenmektedir. Pek çok gelişmeden bağımsız olarak, AI hala emekleme aşamasında olmakla birlikte potansiyeli sınırsızdır. Yapay zekanın evrimi, güvenilir bilgi sağlayan ve karar verme sürecini iyileştiren büyük verilerin analizini mümkün kılmaktadır. Göstermemiz gereken teknolojik adaptasyon ve konu ile ilgili kapsamlı bilgi sahibi olmak, sadece daha iyi ve hassas hasta bakımına yardımcı olmakla kalmayacak, aynı zamanda klinisyenin iş yükünü de azaltacaktır. AI, diş hekimliğinde özellikle hasta teşhisi, hasta verilerinin depolanması ve hastalar için gelişmiş bir sağlık hizmeti sağlamak için oralve maksillofasiyal radyolojide önemli olup, AI, oral ve maksillofasiyal radyoloji alanına da yavaş ama istikrarlı bir şekilde nüfuz etmektedir. Bu derleme, AI yöntemlerinin genel bir analizini, özellikle oral ve maksillofasiyal radyolojide görüntü tabanlı görevlerle ilgili olanları gözden geçirmektedir.

**ABSTRACT**

Technology has progressed rapidly since the 90s and these developments took their place in our daily life. There has been a tremendous improvement and a marked increase in the evolution of artificial intelligence (AI) over the past decade, including dentistry. Regardless of many developments, AI is still in its infancy, but its potential is unlimited. The evolution of artificial intelligence enables the analysis of big data that provides reliable information and improves decision making. The technological adaptation we need to demonstrate and a thorough knowledge of the subject will not only help better and more precise patient care, but also reduce the clinician's workload. AI is important in dentistry, especially in oral and maxillofacial radiology for patient diagnosis, storage of patient data, and providing an improved healthcare service for patients. AI is also slowly but steadily penetrating the field of oral and maxillofacial radiology. This review revises a general analysis of AI methods, particularly those related to image-based tasks in oral and maxillofacial radiology.

**Anahtar kelimeler:** Derin öğrenme, diş hekimliği, oral radyoloji, yapay sinir ağları, yapay zeka.

**Keywords:** Artificial intelligence (AI), artificial neural networks, deep learning, dentistry, oral radiology.

## GİRİŞ

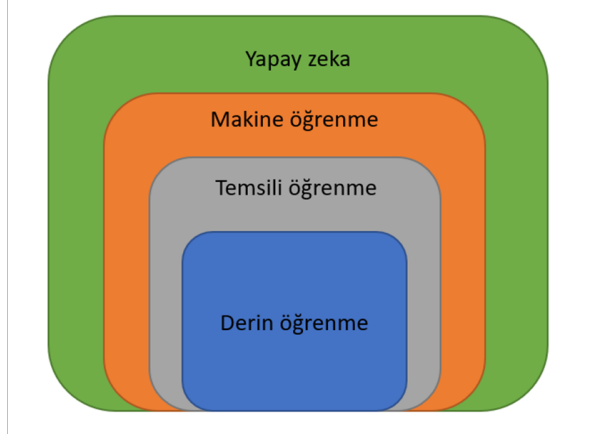
Diş hekimliğinde, tıbbın diğer alanlarında olduğu gibi patolojilerin tedavisi için öncelikle tanı basamağının başarılı bir şekilde gerçekleştirilmiş olması gereklidir. Doğru tanı için hasta öyküsü (anamnezi) ile birlikte fizik muayene ve radyolojik bulguların bir bütün olarak değerlendirilmesi, hekimin klinik bilgisi ve tecrübesi ile gelişen teknolojiye uyum sağlayıp faydalanabilmesi önemlidir. Radyolojik muayene tanısal diş hekimliğinde kritik öneme sahip olup, panoramik radyografi ve konik ışınlı bilgisayarlı tomografi (KIBT) cihazları, medikal bilgisayarlar ve bunların yazılımsal alt yapıları, hasta yönetim sistemleri gibi günlük kullanımda yerini edinmiş araçlar 21. yüzyılın ana konusu olan teknoloji ile oral radyolojinin kesişen noktalarındadır. Bu gelişmeler teknoloji, yazılım, mühendislik ve diş hekimliğinin önümüzdeki yıllarda iç içe çalışmaya devam edeceğinin göstergelerindedir. Teknolojinin dahil olduğu birçok alanda olduğu gibi sağlık alanında ve oral ve maksillofasial radyolojide de güncel ve popülerlik kazanmaya başlayan konulardan birisi de yapay zekadır. Yapay zeka kavramı, 1956 yılında John Mc Carthy tarafından ortaya konulmuştur (1). Yapay zeka, yaygın olarak *akıllı davranış* olarak adlandırılan şeyin bilgisayar sistemleri tarafından anlaşılması ve bu tür davranışlar sergileyen eserler yaratılması ile ilgili bir bilim ve mühendislik alanıdır (2). Bilgisayar tabanlı tanının, insan gözü tarafından fark edilmeyebilecek lezyonları tespit ve teşhis etme yeteneği sayesinde pratikte kullanımı gün geçtikçe artmaktadır. Son yirmi yılda, medikal görüntüleme teknolojisindeki ve ilgili araştırmalardaki ilerlemeler, tıbbi görüntüleme verilerinin dijital formatta depolanması konusunda devrim yaratmıştır. Bu veriler, uygunluğun ve hasta sonuçlarının optimize edilmesi, mevcut sağlık sisteminin erişilebilirliğini ve verimliliğini artırmak için AI ile kullanılabilir şekilde işlenmektedir.

Baş ve boyun görüntüleme alanında AI, benzersiz öğrenme yeteneği sayesinde insan gözüyle fark edilmeyebilecek normallikten küçük sapmaları tanımlamak için dijital radyografi, KIBT, ultrason (USG) ve manyetik rezonans görüntüleme (MRG) gibi görüntüleme sistemlerine entegre edilebilir. AI, hasta randevularının yanı sıra veri arşivi, geri alma ve raporlama modellerini yöneterek oral radyoloji iş akışını kolaylaştırmaya yardımcıdır. Büyük veri bulut kümelerinden (ortak depolama alanından) bilgi alan akıllıca yazılımların uygulanmasıyla, bu programların tanı ve tedavi planlaması için kullanımı giderek yaygınlaşmaktadır. Radyolojinin, bilgisayar diline daha kolay çevrilebilen dijital olarak kodlanmış görüntüler üretme özelliği nedeniyle yapay zekanın tıba daha kolay erişim sağladığı görülmektedir (3). Bu derlemenin amacı literatürde AI teknolojisinin gelişimi ve kullanıldığı çalışmaları inceleyerek yakın gelecekte klinik iş akışına nihai entegrasyonu sağlayacak bu teknolojiyi konusunda radyologların terminolojileri ve temel kavramları tanımalarına yardımcı olmaktır.

## Yapay Zeka

Yapay zeka, bir makinenin akıllı insan davranışını taklit etme, problem çözme, nesne ve kelime tanıma ve karar verme gibi karmaşık görevleri yerine getirme kabiliyeti olarak tanımlanır (4,5). Ayrıca yapay zeka, görevleri rasyonel olarak düşünebilen ve gerçekleştirebilen bilgi-

sayarlı modellerle ilgilenen bir konudur (6,7). Makine öğrenme, temsili öğrenme ve derin öğrenme şeklinde incelenmektedir (Şekil I).



**Şekil I:** Yapay zeka makine öğrenme (Machine Learning: ML), temsili (representation) öğrenme ve derin öğrenmeyi (Deep Learning: DL) de içerir.

John Mc Carthy tarafından yapay zeka kavramı ortaya atılmadan önce, savaş yıllarında yapay zeka üzerine çalışmalar yapan Alan Turing, 1950 yılında yayınlanan Bilgi İşlem Makineleri ve Zekâ (Computing Machinery and Intelligence) adlı makalesinde, "Makineler düşünebilir mi?" sorusunu ortaya atarak yapay zeka ile ilgili tartışmaları başlatmıştır (8). Medikal alanda ilk kullanım örnekleri olan MYCIN, CASNET (Causal AS sociational NET works), PIP ve Internist-I gibi akıllı medikal sistemdeki erken çalışmalar, çeşitli hastalık alanlarında manuel tanı uygulamasının etkinliğini göstermiştir (9). MYCIN, bazı antimikrobiyal enfeksiyonları teşhis etmek için 1970'lerin başında geliştirilmiştir ve enfeksiyona göre ilaç tedavisi önermektedir. CASNET 1960'ların başında geliştirilmiştir, hastalıkların tanı ve tedavisi için uzman sistem oluşturmak amacıyla geliştirilmiş genel bir araçtır. CASNET'in majör uygulaması glom tanısı ve tedavisinde kullanıldığı bildirilmiştir. 1991 yılından itibaren internet'in yayılmasından bu yana, küresel biyomedikal ağ altyapıları ulusal seviyenin ötesinde oluşmuş ve medikal sektörde yapay zeka gelişiminde bir atılım olmuştur (11).

Şimdiye kadar, medikal AI'nın en aktif alanları teşhis ve prognozların öngörülmesidir (12). Medikal sektör için geliştirilen AI, sağlık tanı ve tahmin için önemli bir potansiyel sunarken, tıbbi uygulama ile ilgili kararlar alınmasına önemli ölçüde katkıda bulunmaktadır (13).

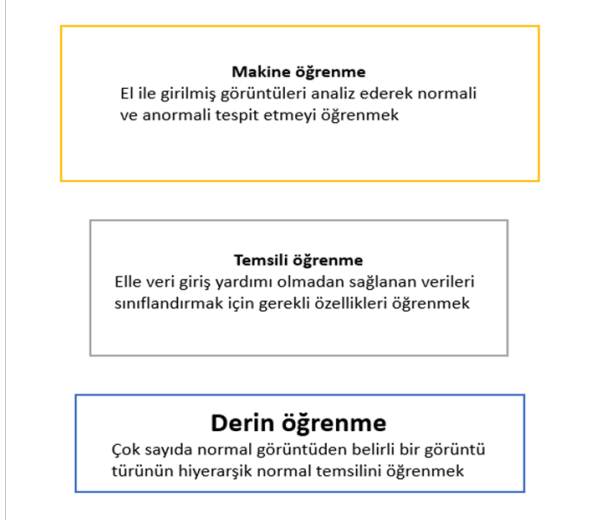
## Makine öğrenme

ML algoritmaları elle girilmiş çok sayıda veriyi inceleyerek veya öğrenerek doğru spesifik bir cevap vermeye eğitilmiştir. ML, yapay zekadaki veri ve gözlemlerle bilgisayar sistemlerine gerçek anlamda programlanmadan bilgi sağlayan bölümlerden biridir. Bu, bilgisayarın veriler (input) ve çıktı (output) arasındaki uygunluğu elde etmek için algoritma içindeki parametreleri ayarlayarak, bir ayarı doğru bir şekilde genelleştirmesini sağlar. Örneğin, bir makine öğrenimi algoritması normal veya anormal olarak etiketlenmiş binlerce bu tür görüntüyü analiz ederek radyolog tarafından eğitilmiş ise baş ve boyun görüntüsünde bir lenf nodunu normal veya anormal olarak tanıyabilir veya algılayabilir

(14,15). Doğrudan tıbbi verilerle beslenen ML, bilişsel önyargı veya insan kaynaklı önyargıdan kaynaklanan hataları önlemeye yardımcı olabilir.

### **Temsili (Representation) öğrenme**

Bilgisayar algoritma sistemlerinin sağlanan verileri kategorilere ayırmak için gerekli özellikler üzerine çalıştığı bir ML alt türüdür (Şekil II).



Şekil II: Yapay zeka hiyerarşisi gösterilmektedir.

ML gibi elle girilmiş bir veri gerektirmez. Bunun yerine, bilgisayar algoritması, sağlanan verileri sınıflandırmak için gereken özellikleri öğrenir (1).

Yapay zekayı eğitmek için kullanılan verilerin miktarı, makine öğrenimi algoritmalarının yeterliliğini etkiler. Veri eklerken performans büyük ölçüde artırılır. Bol miktarda veri sağlandığında, temsili öğrenmeye dayalı sistemler, manuel veri girişi gerektiren geleneksel makine öğrenimi sistemlerine göre üstünlük sağlayabilir (1).

### **Derin öğrenme**

Çeşitli ayırt edici özelliklere sahip verilerin temsiliğini öğrenmek üzere çoklu öğrenme katmanlarına dayanan temsili öğrenmenin bir parçasıdır. Bu algoritma, hiyerarşik bir yapılandırma sistemi kullanarak, lezyonları veya tüm organları daha ileri ve karmaşık hale getirmek için çizgi, kenar ve doku gibi basit özellikleri tespit etmek için birden fazla katman yaratır. Derin öğrenme, kapsamlı normal görüntü serisinden, belirli bir görüntü türünün hiyerarşik standart temsiliğini öğrenerek büyük ölçüde daha iyi performans gösterebilir (16,17).

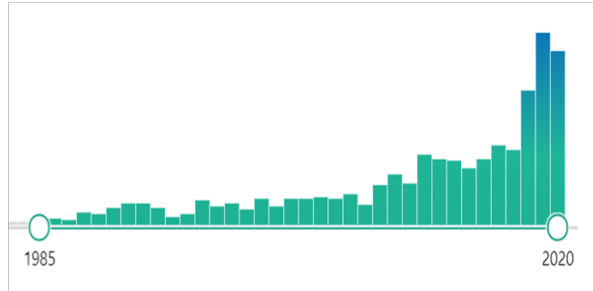
### **Yapay sinir ağları**

Sinir ağları (Neural networks), insan beynini oluşturan biyolojik sinir ağlarından esinlenen bilgisayar sistemleridir. Bu tür sistemler, genellikle göreve özel kurallarla programlanmadan, örnekleri dikkate alarak görevleri yerine getirmeyi öğrenir. Bu, geçmiş örneklerden öğrenme, doğrusal olmayan verileri analiz etme, kesin olmayan bilgileri işleme ve modelin bağımsız verilere uygulanmasını sağlama yeteneğine sahip son derece bağlantılı bilgisayar işlemcilerinden oluşan bir ağı içerir. Sinir ağları günümüzde görüntü analizi için en sık kullanılan algoritmalar (18).

### **Diş Hekimliğinde ve Oral Radyolojide Yapay Zeka Uygulama Alanları**

Diş hekimliğinde yapay zeka, hasta bakım kalitesini arttırması ile klinisyenlere fayda sağladığı ve tahmin

edilebilir bir sonuç sağlayarak karmaşık protokolleri basitleştirdiği için büyüyen bir konudur (Şekil III). Yapay zekanın ilk dental uygulaması Mol ve ark. (19) tarafından 1991 yılında dental radyograflardan periapikal



Şekil III: Diş hekimliğinde yapay zeka üzerine yazılan makalelerin pubmed veri tabanındaki artışı gösterilmektedir.

kemik lezyonları tespiti ile yapılmıştır.

Dental radyolojide AI ise görüntü yorumlamayı geliştirmek için kullanılmıştır. Maksillofasial radyolojide kullanılan görüntüleme yöntemleri çoğunlukla X-ışınlarına dayandığı için, yapılan çalışmalarda önerilen AI modellerinin çoğunluğu dişler ve çenelerle ilgili klinik sorunları çözmek için geliştirilmiştir. Çok sayıda klinik öncesi çalışma, AI teşhis modellerinin kök kanal girişlerini tam olarak bulma, dikey kök kırıklarını tanımlama ve proksimal çürükleri belirleme yeteneği üzerine olumlu yorum yapmıştır (20-23). Başlangıçta, klinik tanı için bilgisayar destekli programlar oluşturmak amacıyla periapikal, panoramik ve sefalometrik radyografileri içeren 2D görüntüler ağırlıklı olarak kullanılmıştır. 2009 yılında Flores ve ark., (24) periapikal kistleri granülomdan ayırmak için hastaların KIBT görüntülerini kullanarak bir AI modeli önermişlerdir. Daha sonra, KIBT'nın popülerleşmesi ile elde edilen görüntülere dayalı AI modellerinin geliştirme çalışmaları artmıştır (25).

AI teknikleri hakkındaki raporlar dentomaksillofasial radyoloji'de (DMFR'de) on yıldan uzun süredir çeşitli çalışmalar için ilginin artmakta olduğunu göstermektedir. Bu çalışmaların çoğunun sefalometrik landmarkların otomatik lokalizasyonu, osteoporoz tanısı, maksillofasial kistlerin ve / veya tümörlerin sınıflandırılması ve periodontitis / periapikal hastalığın tanımlanması şeklinde olduğunu görmekteyiz (25).

### **Sefalometrik Landmarkların Otomatik Lokalizasyonu**

Yapay zeka modüllerinin kullanıldığı çalışmalar incelendiğinde sefalometrik landmarkların otomatik lokalizasyonu büyük yer kaplamaktadır. Mevcut klinik uygulamada sefalometrik analiz, manuel veya bilgisayar destekli olarak dijital ortamda gerçekleştirilebilir. Manuel sefalometrik analiz zaman alıcı olduğundan, çoğu ortodontist analizleri dijital bir yazılım yardımıyla yapmayı tercih eder (26). Bununla birlikte, bir dijital yazılım sefalometrik ölçümü otomatik olarak tamamlayabilse de, ortodontistlerin sefalometrik noktaları ekrandan manuel olarak bulmasını gerektirir. Ek olarak, dijital yazılımdaki sefalometrik analizler, farklı gözlemciler arasındaki landmarkların lokalizasyonunun saptama farkı nedeniyle hala manuel hatalara yatkındır (27). AI tekniklerine dayalı otomatik bir yaklaşım ile farklı algoritmalar kullanılarak kademeli olarak iyileştirilerek

eksikliklerin üstesinden gelmek amaçlanmıştır. Modellerde, lokalize edilebilir anatomik noktalarının sayısı 10 ila 43 arasında değişmektedir. Bir model tarafından lokalize edilen bir dönüm noktasının konumu ile bir uzmanın seçtiği konum arasındaki fark  $\leq 2$  mm ise, otomatik yer işareti lokalizasyonunun başarılı olduğu kabul edilir (27). Bu çalışmaların sadece yarısı, yukarıda belirtilen standarta göre % 35 ila % 84.70 arasında değişen başarılı oranlar bildirmiştir (25).

#### **Osteoporoz Tanısı**

Düşük kemik mineral yoğunluğu (KMY) ve osteoporoz tanısı da AI uygulamaları için potansiyel bir alan olarak kabul edilir. Belirtilen her iki durum da implant diş hekimliği dahil olmak üzere diş hekimliğinde ilgili tanısal bulgular olarak tartışılmaktadır (28,29). Osteoporozlu hastalar, diş implantları çevresinde marjinal kemik kaybına daha yatkındır (29) ve antiyosorptif ilaçlarla tedavi edilenler, oral cerrahi sonrası çene osteonekrozu için daha fazla risk altındadır (28). Dokuz çalışma, normal ve osteoporotik olguları, her ikisi de düşük iskelet KMY, yüksek kemik turnover hızı ve daha yüksek osteoporotik kırık riski ile ilgili olan mandibular kortikal genişliğin azalmasına ve mandibular korteksin erozyonuna dayalı panoramik radyografilerde sınıflandırmak için AI modelleri önermiştir (30,31). Bu modellerin tanısal performansı, birçok iyileştirme nedeniyle kademeli olarak artmaktadır. Yakın zamanda yapılan çalışmalarda doğruluk, duyarlılık ve özgüllük değerlerinin hepsi % 95 ve üzerine çıkmıştır ve bu modellerin yakın gelecekte klinik uygulamada kullanılabileceğini göstermektedir (25).

#### **Maksillofasiyal Kistlerin ve / veya Tümörlerin Sınıflandırılması**

Çeşitli maksillofasiyal bölge kistlerinin ve/veya tümörlerinin sınıflandırılması ve teşhisi, pratisyen diş hekimleri için zorlayıcıdır. Bazı karmaşık vakalarda, radyologlar bile yalnızca kesin olmayan tanıları sağlayabilir ve kesin tanıya ulaşmak için hastaları biyopsi incelemesine sevk etmek zorunda kalırlar. Bu nedenle, çeşitli çene kistleri ve/veya tümörlerinin otomatik teşhisi için AI uygulaması klinik uygulamada büyük değer taşıyacaktır. Çeşitli maksillofasiyal kistlerin ve/veya tümörlerin otomatik segmentasyonu/sınıflandırılması hakkında rapor veren altı çalışmaya bakacak olursak, Abdolali ve arkadaşları (32) radiküler kistleri, dentigeröz kistleri ve keratokistleri otomatik olarak segmentlere ayırmak için asimetri analizine dayalı bir model önermiştir. Rana ve arkadaşları (33), keratokistleri otomatik olarak segmentlere ayırmak ve hacimlerini ölçmek için mevcut bir cerrahi navigasyon yazılımı (iPlan, Brainlab AG, Feldkirchen Almanya) kullandı. Kalan dört çalışma (34-37), çeşitli maksillofasiyal kistleri ve / veya tümörleri sınıflandırmak için 2D/3D görüntülerle eğitilmiş AI modelleri önermiştir. Teknik olarak, kistleri ve / veya tümörleri sınıflandırmak için bir AI modelinin prosedürü lezyon tespiti, segmentasyon, doku özelliklerinin çıkarılması ve sonraki sınıflandırma olmak üzere dört ana adımı takip eder. Şu anda, bu modellerin aşağıdaki adımları otomatik olarak gerçekleştirebilmesi için, bu modellerde lezyon tespitinin ilk adımının hala manuel olarak gerçekleştirilmesi gerekmektedir. Kistleri ve/veya tümörleri tanımlayabilen tam otomatik bir model geliştirmek hala bir zorluktur (25).

#### **Periodontitis / periapikal Hastalığın Tanımlanması**

Alveolar kemik rezorpsiyonunun ve periapikal radyolüensinin her ikisinin de özellikleri periodontitis ve periapikal hastalık tanısı için AI modellerinin geliştirilmesine katkıda bulunabilir. Lin ve arkadaşları alveolar kemik kaybını belirlemek ve kemik kaybının derecesini ölçmek için iki model önermişlerdir (38,39). Lee ve ark. (40), periodontal olarak riskli premolar ve molar dişleri tanımlamak ve alveolar kemik kaybının derecesine göre umutsuz premolar ve molar dişlerini tahmin etmek için derin öğrenme evrişimli sinir ağına (convolutional neural network, CNN) dayalı bir model önermiştir. Periapikal hastalık tanısı ile ilgili olarak, Mol ve ark. (41) ve Carmody ve ark. (42) periapikal lezyonların kapsamını sınıflandırmak için modeller önermişlerdir. Bunun dışında Flores ve ark. (24), periapikal kistleri granülomdan ayırmak için CBCT görüntülerini kullanan bir model önermişlerdir. Periapikal granülom, cerrahi müdahale gerektirmeden kök kanal tedavisi ile iyileşebileceği için önerilen modelin klinik uygulamada yüksek değere sahip olduğu düşünülmektedir.

#### **Diğer Çalışmalar**

X-ışını görüntüleri kullanılarak geliştirilen bir çürük tespit modeli içeren çalışma (43) ve çekilmiş dişlerden elde edilen klinik olmayan 2D görüntüleri kullanarak çürük saptama modelleri oluşturan çalışmalar mevcuttur (23,28,44-46). Bu klinik öncesi çalışmalarda modellerin tanısal performansı tatmin edici sonuçlar sergilemiştir, ancak bu sonuçlar çekilmiş dişlerden belirgin lezyonlar sunan ve diğer oral dokuların görüntüsünden yoksun olan görüntülerden dolayı aşırı iyimser olabilir. (23,44-46) Lee ve arkadaşları (43), maksiller premolar ve molar dişlerinde çürükleri tespit etmek için derin öğrenme algoritmalarına dayalı bir çürük tespit modeli önermiştir. Model hem maksiller premolar dişler hem de molar dişler için yüksek tanısal performans sergilemiştir. Bununla birlikte, bu çürük tespit modelinin hala sınırlamaları vardır. Bu model 2D görüntüler kullanılarak geliştirildiğinden, yalnızca proksimal ve oklüzal çürükleri tespit edebilir ve bukkal ve lingual çürükleri tespit edemeyebilir. Dahası, bu model, restoratif materyaller olmadan hizalanmış dişlerin görüntüleri üzerinde eğitildi. Bu nedenle, bu modelin üst üste binen dişlerde sekonder çürükleri veya çürükleri tespit edip edemeyeceği hala bilinmemektedir. Son olarak, bu modelde kullanılan eğitim görüntüsü verileri yalnızca kalıcı premolar dişlerin ve molar dişlerin görüntülerini içermiştir, böylece süt dişlerinde uygulanabilirliği bilinmemektedir.

#### **Limitasyonlar, Endişeler ve Gelecek**

Tanı aşaması AI sistemine çok fazla bağımlı olmaya başlarsa, verilen kararların sorumluluğunu almak büyüyen bir başka sorun olacaktır. Bu yüzden klinisyenler, AI tarafından sağlanan bilgileri yorumlarken her zaman bilinçli ve dikkatli olmalıdır. Dental radyolojide AI uygulamasının başarılı bir şekilde geliştirilmesi ve kıyaslanması için büyük veri setlerine ihtiyaç olduğunu söyledik. Ayrıca tüm AI algoritmaları farklı klinik senaryolar için geçerli olmayabilir, görüntüdeki artefaktlar doğru yorumlamayı engelleyebilir ve farklı CBCT makinelerinde kullanılan farklı görüntüleme yazılımlarına uyarlanmayabilir. Çeşitli AI modellerinin gösterdiği ilk ümit verici performanslara rağmen, yeni hastaları veya diğer diş hekimliği kurumlarından toplanan yeterli verileri

kullanarak bu modellerin geliştirilebilirliğini ve güvenilirliğini teyit etmeyi gerektirmektedir (48).

Makine öğrenimi, özellikle de derin öğrenme, araştırmacıların belirli çok faktörlü hastalıkları daha iyi anlamalarına yardımcı olacaktır; onun yardımıyla, halihazırda tam olarak anlaşılmayan ağız hastalıkları / rahatsızlıkları hakkındaki kolektif bilgiyi geliştirmek mümkün olacaktır. Gelişmiş bir AI tekniği olarak kabul edilen ve klinik tıp alanında tanısal AI modellerini geliştirmek için yaygın olarak kullanılan DL, DMFR'de AI'nın klinik uygulamalarını genişletmek için de kullanılmalıdır (49). DMFR'de yapay zeka geliştirmenin gelecekteki hedeflerinin yalnızca yapay zeka modellerinin performansını uzmanlarla aynı düzeyde iyileştirmesi değil, aynı zamanda insan gözü tarafından görülemeyen erken lezyonları tespit etmesi de beklenebilir. Yazarlar, yapay zekanın mevcut eğilimi ve yakın zamandaki hızlı gelişmesiyle birlikte, yakın gelecekte diş hekimliği üzerindeki etkisini görebileceğimize inanıyor.

Sonuç olarak yapay zeka ve teknoloji ile olan uyumları sayesinde birlikte gelişen tıp ve diş hekimliği günümüzde ki haline gelmiştir. AI, giderek daha akıllı, daha hızlı, daha hassas ve daha güvenilir hale geliyor. Yakında tıbbi görüntüleme dahil tüm alanlarda tekrarlayan görevler AI dahilinde otomatik hale getirilecek. Radyologlar, yeni sınırları değerlendirmek, eksiklikleri ve zorlukları belirlemek için yapay zekanın gelişim hızına ayak uydurmalı, terminoloji ve kavramlara hakim olmalıdır. Otomasyon, bir radyoloğun görüntü yorumlama ve teşhis becerilerini tamamen alt edemez; bunun yerine daha hızlı tarama, hastalık risklerinin tahmini ve gelişmiş radyoloji teşhisi ve hasta bakımı ile iş yükünün hafifletilmesine yardımcı olabilir. Yapay zekanın rolü, uzmanlara sınırlı erişimi olan uzak bölgelerdeki hastaları taramak için kesinlikle çok değerli olacaktır. Radyologlar, AI'nın araştırma ve geliştirilmesine katkıda bulunmak için bilim adamları ve mühendislerle birlikte çalışmalıdır. AI modellerinin tanısal performansı, kullanılan farklı algoritmalar arasında farklılık gösterir ve bu modelleri klinik uygulamaya aktarmadan ve uygulamadan önce, birden fazla kurumdan yeterli sayıda ve kalitede görüntüler kullanarak bu modellerin geliştirilebilirliğini ve güvenilirliğini doğrulamak hala gereklidir.

#### KAYNAKLAR

1. McCarthy J, Minsky ML, Rochester N, Shannon CE. A proposal for the dartmouth summer research project on artificial intelligence. *AI Magazine* 2006; 27:12-12.
2. Alexander B, John S, Aralamoodu PO. Artificial intelligence in dentistry: current concepts and a peek into the future. *International Journal of Advanced Research* 2018; 6:1105-1108.
3. Thrall JH, Li X, Li Q, et al. Artificial intelligence and machine learning in radiology: opportunities, challenges, pitfalls, and criteria for success. *Journal of the American College of Radiology* 2018; 15:504-508.
4. Wong SH, Al-Hasani H, Alam Z, Alam A. Artificial intelligence in radiology: how will we be affected? *Eur J Radiol* 2019; 29:141-143.
5. Hashimoto DA, Rosman G, Rus D, Meireles OR. Artificial intelligence in surgery: promises and perils. *Ann Surg* 2018; 268:70-76.
6. Deshmukh S. Artificial intelligence in dentistry. *International Clinical Dental Research Organisation* 2018; 10:47-48.
7. Park WJ, Park J-B. History and application of artificial neural networks in dentistry. *European Journal of Dentistry* 2018; 12:594-601.
8. Aslan E. Yabancı dil öğretiminde robot öğretmenle. *Ondokuz Mayıs Üniversitesi Eğitim Fakültesi Dergisi* 2014; 33:15-26.
9. Shortliffe EH. Computer programs to support clinical decision making. *JAMA* 1987; 258:61-66.
10. Ishak WHW, Siraj F. Artificial intelligence in medical application: an exploration. *Health Informatics Europe Journal* 2002; 16.
11. Best ML, Wade KW. The Internet and democracy: global catalyst or democratic dud? *Bulletin of Science, Technology & Society* 2009; 29:255-271.
12. Jiang F, Jiang Y, Zhi H, et al. Artificial intelligence in healthcare: past, present and future. *Stroke and Vascular Neurology* 2017; 2:230-243.
13. Salari N, Shohaimi S, Najafi F, Nallappan M, Karishnarajah I. A novel hybrid classification model of genetic algorithms, modified k-nearest neighbor and developed backpropagation neural network. *PLOS ONE* 2014; 9:e112987.
14. Hwang JJ, Azernikov S, Efros AA, Yu SX. Learning beyond human expertise with generative models for dental restorations. 2018; arXiv:1804.00064.
15. Khanna DSS, Dhaimade PA. Artificial intelligence: transforming dentistry today. *Indian Journal of Basic and Applied Medical Research*. 2017; 6:161-167
16. Goodfellow I, Bengio Y, Courville A. Deep learning. *Healthcare Informatic Research* 2016; 22:351-354.
17. Bahnsen AC. Building AI applications using deep learning. 2016. <https://albansen.com/2017/06/06/building-ai-applications-using-deep-learning/>; Accessed date; 05.05.2020.
18. Tang A, Tam R, Cadrin-Chênevert A, et al. Canadian association of radiologists white paper on artificial intelligence in radiology. *Can Assoc Radiol J* 2018; 69:120-135.
19. Mol A, van der Stelt PF. Application of digital image analysis in dental radiography for the description of periapical bone lesions: A preliminary study. *IEEE Trans Biomed Eng*. 1991; 38:357-359.
20. Saghiri MA, Asgar B, Boukani KK, et al. A new approach for locating the minor apical foramen using an artificial neural network. *International Endodontic Journal* 2012; 45:257-265.
21. Saghiri MA, Garcia-Godoy F, Gutmann JL, Lotfi M, Asgar K. The reliability of artificial neural network in locating minor apical foramen: A cadaver study. *Journal of Endodontics* 2012; 38:1130-1134.
22. Johari M, Esmaeili F, Andalib A, Garjani S, Saberkari H. Detection of vertical root fractures in intact and endodontically treated premolar teeth by designing a probabilistic neural network: An *ex vivo* study. *Dentomaxillofacial Radiology* 2017; 46:20160107.
23. Devito KL, de Souza Barbosa F, Filho WNF. An artificial multilayer perceptron neural network for diagnosis of proximal dental caries. *Oral Surgery, Oral Medicine, Oral Pathology, Oral Radiology, and*

- Endodontology 2008;106:879-884.
24. Flores A, Rysavy S, Enciso R, Okada K. Non-invasive differential diagnosis of dental periapical lesions in cone-beam CT. IEEE International Symposium on Biomedical Imaging: From Nano to Macro 2009; pp 566-569.
  25. Hung K, Montalvao C, Tanaka R, Kawai T, Bornstein MM. The use and performance of artificial intelligence applications in dental and maxillofacial radiology: A systematic review. Dentomaxillofacial Radiology 2020; 49:20190107.
  26. Montúfar J, Romero M, Scougall-Vilchis RJ. Hybrid approach for automatic cephalometric landmark annotation on cone-beam computed tomography volumes. Am J Orthod Dentofacial Orthop 2018; 154:140-150.
  27. Leonardi R, Giordano D, Maiorana F, Spampinato C. Automatic cephalometric analysis: a systematic review. The Angle Orthodontist 2008; 78:145-151.
  28. Aghaloo T, Pi-Anfruns J, Moshaverinia A, et al. The effects of systemic diseases and medications on implant osseointegration: a systematic review. Int J Oral Maxillofac Implants 2019; 34:35-49.
  29. Medeiros FCF de, Kudo G a. H, Leme BG, et al. Dental implants in patients with osteoporosis: a systematic review with meta-analysis. Int J Oral Maxillofac Surg 2018; 47:480-491.
  30. Vlasiadis KZ, Damilakis J, Velegrakis GA, et al . Relationship between BMD, dental panoramic radiographic findings and biochemical markers of bone turnover in diagnosis of osteoporosis. Maturitas 2008; 59:226-233.
  31. Taguchi A, Tsuda M, Ohtsuka M, et al. Use of dental panoramic radiographs in identifying younger postmenopausal women with osteoporosis. Osteoporos Int 2006; 17:387-394.
  32. Abdolali F, Zoroofi RA, Otake Y, Sato Y. Automatic segmentation of maxillofacial cysts in cone beam CT images. Comput Biol Med 2016; 72:108-119.
  33. Rana M, Modrow D, Keuchel J, et al. Development and evaluation of an automatic tumor segmentation tool: a comparison between automatic, semi-automatic and manual segmentation of mandibular odontogenic cysts and tumors. J Craniomaxillofac Surg 2015; 43:355-359.
  34. Mikulka J, Gescheidtová E, Kabrda M. Classification of jaw bone cysts and necrosis via the processing of orthopantomograms. Radio engineering 2013; 22: 114-122.
  35. Nurtanio I, Astuti ER, Purnama IKE, Hariadi M, Purnomo MH. Classifying cyst and tumor lesion using support vector machine based on dental panoramic images texture features. International Journal of Computer Science 2013; 40:29-37.
  36. Yilmaz E, Kayikcioglu T, Kayipmaz S. Computer-aided diagnosis of periapical cyst and keratocystic odontogenic tumor on cone beam computed tomography. Comput Methods Programs Biomed 2017; 146:91-100.
  37. Abdolali F, Zoroofi RA, Otake Y, Sato Y. Automated classification of maxillofacial cysts in cone beam CT images using contourlet transformation and Spherical Harmonics. Comput Methods Programs Biomed 2017; 139:197-207.
  38. Lin PL, Huang PW, Huang PY, Hsu HC. Alveolar bone -loss area localization in periodontitis radiographs based on threshold segmentation with a hybrid feature fused of intensity and the H-value of fractional Brownian motion model. Comput Methods Programs Biomed 2015; 121:117-126.
  39. Lin PL, Huang PY, Huang PW. Automatic methods for alveolar bone loss degree measurement in periodontitis periapical radiographs. Comput Methods Programs Biomed 2017; 148:1-11.
  40. Lee JH, Kim D, Jeong SN, Choi SH. Diagnosis and prediction of periodontally compromised teeth using a deep learning-based convolutional neural network algorithm. Journal of Periodontal&Implant Science 2018; 48:114-123.
  41. Mol A, van der Stelt PF. Application of computer-aided image interpretation to the diagnosis of periapical bone lesions. Dentomaxillofacial Radiology 1992; 21:190-194.
  42. Carmody DP, McGrath SP, Dunn SM, van der Stelt PF, Schouten E. Machine classification of dental images with visual search. Acad Radiol 2001; 8:1239-1246.
  43. Lee JH, Kim DH, Jeong SN, Choi SH. Detection and diagnosis of dental caries using a deep learning-based convolutional neural network algorithm. J Dent 2018; 77:106-111.
  44. Gakenheimer DC. The efficacy of a computerized caries detector in intraoral digital radiography. JADA 2002; 133:883-890.
  45. Wenzel A, Hintze H, Kold LM, Kold S. Accuracy of computer-automated caries detection in digital radiographs compared with human observers. Eur J Oral Sci 2002; 110:199-203.
  46. Park SH, Han K. Methodologic guide for evaluating clinical performance and effect of artificial intelligence technology for medical diagnosis and prediction. Radiology 2018; 286:800-809.
  47. Miller DD, Brown EW. Artificial intelligence in medical practice: the question to the answer? AmJ Med 2018; 131:129-133.
  48. Jayalekshmy R, Unnithan JJ, Kumar AM, Majid SA. Artificial intelligence-finding new frontiers in oral and maxillofacial radiology. Journal of Dental & Oro -facial Research 2020; 16:7-7.
  49. Litjens G, Kooi T, Bejnordi BE, et al. A survey on deep learning in medical image analysis. Medical Image Analysis 2017; 42:60-88