



***DİYABETİK SIÇANLARIN YAVRULARINDA AKCİĞER GELİŞİMİNİN TARAMALI ELEKTRON MİKROSKOBUNDA İNCELENMESİ**
THE INVESTIGATION OF LUNG MATURATION IN OFFSPRINGS OF DIABETIC RATS ON SCANNING ELECTRON MICROSCOPE

Esra BALCIOĞLU¹, Saim ÖZDAMAR¹

¹ Erciyes Üniversitesi, Tıp Fakültesi, Histoloji ve Embriyoloji Anabilim Dalı, Kayseri

ÖZ

Diabetes mellitus hiperglisemi ile karakterizedir ve pek çok organın gelişimi kadar, göz, kan damarları, sinirler ve böbrekleri etkileyen kronik komplikasyonlara neden olur. Bu çalışmanın amacı doğum sonrası akciğer gelişimi üzerine diyabetin etkilerini incelemektir. Gebeliğinin yedinci gününde STZ enjeksiyonu ile sıçanlarda diyabet oluşturuldu. Doğum günü, doğum sonrası beşinci gün ve 10. günlerde kontrol ve deney grubuna ait yeni doğanların akciğer dokuları alındı, ışık ve taramalı elektron mikroskopu (SEM) için rutin takipleri yapıldı. Akciğer histopatolojisi, alveol duvarının kalınlığı ve alveol genişliği ölçülerek değerlendirildi. Doğum gününde, doğum sonrası beşinci ve 10. günlerde alveol duvar kalınlığının deney gruplarında kontrol gruplarına göre daha kalın olduğu buna karşı alveol çaplarının daha dar olduğu gözlemlendi. Fakat doğum sonrası 10. günde, her iki grubun akciğerlerinin erişkindekine benzer süngerimsi görünüme ulaştığı gözlenmiştir.

Bu çalışma diyabetik annelerin yeni doğan yavrularının kontrollere göre olgunlaşmamış akciğerlere sahip olduğunu göstermiştir. Bu sonuçlar insülinin akciğer gelişimi ve olgunlaşmasını düzenleyen önemli bir hormon olduğunu ve hiperinsülineminin STZ ile oluşturulmuş sıçan modelinde diyabetik annelerin yavrularında akciğer gelişiminin gecikmesinden sorumlu olabileceğini göstermektedir.

Anahtar kelimeler: Akciğer, Deneysel diyabetes mellitus, Streptozotosin

ABSTRACT

Diabetes mellitus is characterized by hyperglycemia and causes chronic complications affecting the eyes, blood vessels, nerves and kidneys as well as the development of many organs. This study aims to investigate the effects of STZ-induced diabetes on postnatal lung development. On the seventh day of the pregnancy, diabetes was induced in rats with STZ injection. Newborn lung tissues from control and experiment group were taken at birth, on the fifth and 10th days, and processed routinely for light and scanning electron microscopy. The lung histopathology was assessed by measuring the alveolar wall thickness and alveolar width. It was observed that on the birthday and on postnatal days 5 and 10, thickness of alveolar septa was thicker in experimental groups than in control groups whereas alveolar diameters were more narrow than controls. However, on the postnatal day 10, it was observed that the lungs of both groups reached a spongiform appearance similar to those of their adult counterparts.

Present study indicates that newborns of diabetic mothers may have immature lungs compared to controls. These results suggest that insulin is an important hormone regulating lung development and maturation and hyperinsulinemia may be responsible for the delayed lung development in infants of diabetic mothers in STZ-induced rat model.

Keywords: Lung, Experimental Diabetes Mellitus, Streptozotocin

* IX. Ulusal Anatomi Kongresi 7-9 Eylül 2005 Kuşadası'nda poster bildirisi olarak tebliğ edilmiştir.

Makale Geliş Tarihi : 26.10.2018

Makale Kabul Tarihi: 28.02.2020

Corresponding Author: Esra Balcıoğlu, Erciyes Üniversitesi, Tıp Fakültesi, Histoloji ve Embriyoloji ABD
Alparslan Mah. Eşref Bitlis Bul. İmaj Apt. A Blok 12/24
İş Tel: 23352
esrabalcioğlu79@hotmail.com

GİRİŞ

Diabetes mellitus yaşamı ileri derecede etkileyen önemli bir metabolik hastalıktır (1). Aynı zamanda gebelikte de karşılaşılabilen, anne ve fetusu etkileyen önemli bir metabolik rahatsızlıktır (2). Bu nedenle diabetes mellitus konusunda hem klinik (1) hem de deneysel (3) çok sayıda çalışma yapılmıştır. Ancak fetal akciğer gelişimi üzerine anne diyabetinin etkileri uzun zamandan beri tartışılmaktadır. Yapılan çalışmalarda, fetal akciğerin biyokimyasal gelişiminin gebelik diyabetinde gerilemiş olduğunun gösterilmesine rağmen (4), çalışmaların sonuçları arasında çelişkilerin bulunduğu görülmektedir (5,6). Aynı zamanda annelik diyabetinin akciğer gelişimini geciktirmesiyle respiratuvar distress sendromu gibi komplikasyonlara yol açtığını belirtmiştir (7,8). Avrupa ülkelerinde, gebeliklerin yaklaşık %0,2-0,4'ünde diyabetin geliştiği belirtilmiştir (1). Gebelik sırasında glisemik kontrolün düzensizliği, preeklampsi, premature doğum, makrozomi ve ölü doğum gibi birçok olumsuz maternal ve neonatal sonuçlarla ilişkilidir (9). Maternal diyabetin fetal akciğer gelişimi üzerine etkisi, klinik ve deneysel hayvan araştırmaları için bir çalışma alanı oluşturmuştur. Bu çalışmanın amacı, yapılan araştırma sonuçlarını da dikkate alarak, STZ ile diyabet oluşturulmuş ve metabolik olarak kontrol edilmeyen sıçanlardan doğan yavruların akciğer dokularını doğum gününde, doğum sonrası beşinci ve 10. günlerde inceleyerek annelik diyabetinin akciğerin gelişimine etki edip etmediğini tespit etmektir.

GEREÇ VE YÖNTEM

Çalışmada Wistar albino cinsi 70 adet sıçan kontrol ve deney grubu olarak iki gruba ayrıldı. Erkek ve dişilerin bir gece kafeste tutulmasından sonraki günde vaginal smearde spermatozoon görülenler gebe kabul edildi. Kontrol ve deney gruplarının her biri için doğum günü, doğum sonrası beşinci gün ve doğum sonrası 10. gün olmak üzere üç alt grup oluşturuldu. Deney grubundaki hayvanlarda diyabet oluşturmak için, gebeliğin yedinci gününde 50 mg/Kg sitrat tamponu içinde çözülmüş (10) tek doz STZ ip enjeksiyonu yapıldı. Açlık kan şekeri seviyesi 250 mg/dL'nin üzerinde olanlar çalışmaya dâhil edildi. Yavruların ağırlıkları tartılarak akciğer dokuları çıkarıldı, %4'lük formaldehit solüsyonunda 24 saat tespit edildi ve rutin histolojik doku hazırlama metodu ile takip edildi. Daha sonra 5 µm'lik kesitler alınarak Masson Tricron's (MT) ile boyanarak ışık mikroskopunda incelendi.

Elektron mikroskobu için, %2,5'lik gluteraldehid ve %1'lik osmium tetroksit ile tespit edilen dokular aseton serilerinde dehidrate edildi. Sputter coater'da altın paladyum ile 18-20 nm kalınlığında kaplandı ve LEO 440 elektron mikroskopunda, sekonder elektron (SE) modunda, 15 kV'de incelendi.

İstatistiksel Analiz

Verilerin istatistiksel analizinde SPSS 22 paket programı kullanılmıştır. Grupların normal dağılım gösterip göstermediğine Kolmogorov-Smirnov testi ile bakıldı. Ayrıca çarpıklık ve basıklık katsayıları incelendi ve sonuç olarak verilerin parametrik testlerle yapılmasına karar verildi. Deney ve kontrol gruplarının karşılaştırılmasında, bağımsız değişkenler için t Testi kullanılmıştır. Anlamlılık düzeyi p<0,05 olarak alınmıştır.

BULGULAR

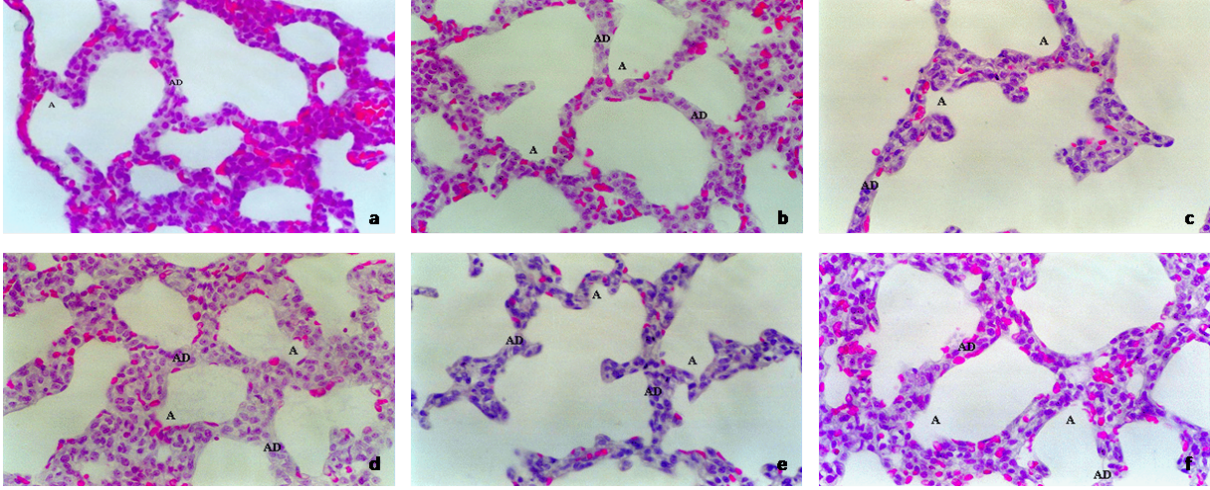
Çalışmamızda kullanılan sıçanların vital incelemeleri sonucu; diyabetik anne sıçanlarda kontrollere göre zayıflama, motor aktivitede azalma, fazla su tüketimi ve saldırgan davranışlar gözlemlendi. Gebelik süresinde gruplar arasında fark gözlenmedi (21-22 gün). Doğumda yavru sayısı kontrol grubunda 10,33±1,11 ve deney grubunda 9,26±1,62 olarak gözlemlendi. Yavruların hayatta kalmaları açısından da deney (%94) ve kontrol grupları (%97) arasında belirgin bir fark bulunmamıştır (p>0,05).

Kontrol ve deney grubundaki sıçanlardan doğan yavruların ortalama vücut ağırlıkları Tablo I'de verilmiştir. Diyabetli sıçanlardan doğan yavruların ortalama vücut ağırlığı kontrol grubundaki sıçanlardan doğan yavruların ortalama vücut ağırlığına göre daha düşük olarak gözlemlendi. Doğumun 0.,5. ve 10. gününde kontrol ve deney grubundaki yavru sıçanların vücut ağırlıkları arasında anlamlı düzeyde (p<0,05) farkın ortaya çıktığı görülmüştür.

Doğum gününde kontrol grubuna ait yavru sıçanların akciğer dokusunun ışık mikroskobu kesitlerindeki genel histolojik görünümünde, solunum yollarının ve terminal keselerin normal yapıda olduğu gözlemlenmiştir. Yassı Tip I Alveoler hücreler ile yuvarlak çekirdekli Tip II Alveoler hücreler ayırt edilebilmektedir. Alveol duvarındaki kapillerler eritrositlerin varlığıyla seçilebilmektedir ve bunlar alveol lümenine yakın yerleşim göstermektedirler (Şekil 1a). Kontrol grubuna ait elektron mikrograflarda, alveolleri oluşturacak çöküntülerde, hücrelerin çekirdekleri alveol lümenine doğru küçük çıkıntılar oluşturmaktaydı. Alveolleri birbirine bağlayan alveoler porlar çok nadir bulunmaktaydı (Şekil 2a). Sıfırıncı gün deney grubuna ait preparatlarda, solunum yolları ve alveoler çöküntülerin kontrollere benzer özellik taşıdığı gözlemlenmekteydi. Bu dönemde, alveollerin çöküntülerin derinliklerinin daha az olduğu, septal duvarın kontrollere göre daha kalın ve daha düz yüzeyli olduğu seçilmekteydi. Kapillerler alveoler çöküntünün lümenine yakın yerleşimliydi ve Tip I Alveoler ile Tip II Alveoler hücreleri çekirdek yapıları ile ayırt edilmekteydi (Şekil 1b). Elektron mikroskopik incelemelerde, alveoler çöküntülerin daha dar çapa sahip oldukları, derinliklerinin ise daha az olduğu (Şekil 2b) gözlemlenmiştir. Deney grubuna ait septada alveoler porlara rastlanılmadı.

Kontrol grubu beşinci günde akciğer dokusunun genel görünümünde, alveol yapılarının erişkindekine doğru bir gelişim gösterdiği gözlemlenmekteydi. Akciğerin büyümesi yanında alveoler keseler daha geniş, derinliği doğum gününe göre artmış ve daha fazla sayıdaydı. Alveol duvarında Tip II alveoler hücreler ve Tip I alveoler hücreler belirginleşmişti. Alveoler kapillerler alveol boşluğuna daha yakın yerleşimli eritrositler ile seçilmekteydi (Şekil 1c). Kontrol grubuna ait akciğer dokusunun elektron mikrograflarında, alveoler keselerin dört-beş alveole açıldığı ve alveollerin daha belirgin hale geldiği gözlemlenmekteydi. Bu dönemde alveoler porlar daha fazla sayıda ve daha belirgindi. Alveol yüzeyi nispeten düz yüzeyli iken özellikle Tip II alveoler hücrelerin tipik çıkıntılı görünümü ayırt edilebilmekteydi (Şekil 2c). Beşinci gün deney grubunda ise akciğer dokusunun genel görünümü nispeten kontrollerle benzerlik göstermekteydi. Yüksek büyütmede, alveoller arasındaki septum daha kalın

iken, Tip I ve Tip II alveoler hücreler çekirdek yapıları ile seçilebilmekte, kapillerlerin kontrollere benzer özellik taşıdığı gözlenmekteydi (Şekil 1d). Deney grubuna ait doku örneklerinin elektron mikrograflarında, alveoler keselere açılan alveol sayısının daha az olduğu görülmektedir (Şekil 2d).




Şekil 1: Doğum günü kontrol (a) ve deney grubu (b), beşinci gün kontrol (c) ve deney grubu (d), onuncu gün kontrol (e) ve deney grubu (f) gruplarına ait ışık mikroskobu görüntüleri. Akciğer dokusunda alveoler çöküntüler (A) ve septal duvarın (AD) yapısı. Eritrositler kırmızı renkleri ile ayırt edilmekte. MT, X40.

Onuncu gün kontrol grubuna ait akciğer dokuları genel görünümü ile erişkin yapıyı kazandıkları gözlenmektedir. Alveoler keseler oldukça belirgindi ve alveoler septumlar ayırt edici özelliklerini kazanmışlardı. Alveoler septumlar oldukça ince yapıda iken Tip I alveoler hücreler belirgin şekilde ayırt edilebilir duruma gelmişlerdi. Alveoler kapillerlerin lümenine yakın yerleşimi dikkati çekmektedir (Şekil 1e).

Doğumdan sonraki 10. günde, kontrol grubuna ait akciğer dokularının elektron mikrograflarında beşinci gündekilere göre, alveollerin iyice belirginleştiği ve alveoler

septumların incelendiği gözlenmekteydi. Yüksek büyütmelerde, alveol keselerinin iç bölümlerinde, çok sayıda alveolun oluştuğu ve bunların alveoler porlarıyla birbirlerine açıldığı görülmekteydi (Şekil 2e). Diyabetli annelerden doğan yavru sıçanların doğumdan sonraki 10. günündeki akciğer dokularının kontrollereinki ile karşılaştırılması yapıldığında, genel görünüm açısından benzer özelliklere sahip olmasına rağmen alveol duvarlarının daha kalın olduğu dikkati çekmekteydi. Alveollerde Tip I ve Tip II hücreler çekirdek yapıları ile ayırt edilebilirken, alveoler septumlar kontrollere göre daha kalın olan yapısal özelliklerini hala sürdürmekteydiler (Şekil 1f ve 2f).

Elektron mikrograflar üzerinde yapılan ölçümlerden elde edilen ortalama alveol duvar kalınlığı ve alveol çap ölçümleri Tablo I ve Şekil 3'te gösterilmiştir. Doğumun 0. ve 5. günündeki alveol duvar kalınlığı açısından deney



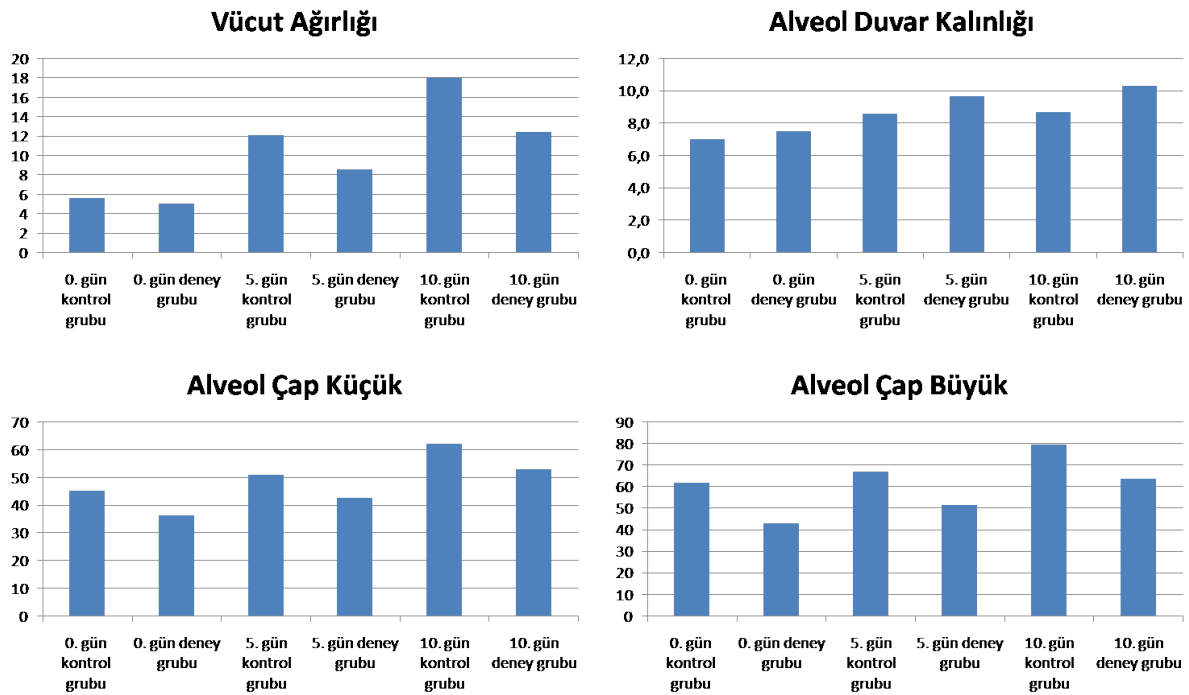
Şekil 2: Doğum günü kontrol (a) ve deney grubu (b), beşinci gün kontrol (c) ve deney grubu (d), onuncu gün kontrol (e) ve deney grubu (f) gruplarına ait SEM görüntüleri. Akciğer dokusunda septal duvarlarla (AD) bölünmüş alveoller (A), alveoler hücre çekirdekleri ve alveoler por (P) seçilmekte.

ve kontrol grupları arasında istatistiksel olarak anlamlı fark ($p>0,05$) bulunmamıştır. Fakat 10. gündeki alveol duvar kalınlığından elde edilen ölçümler istatistiksel olarak değerlendirildiğinde, deney ve kontrol grupları arasında anlamlı fark olduğu saptandı ($p<0,05$). Doğumun 0., 5. ve 10. günündeki alveol çapının en dar ve en geniş bölgesinden (11) elde edilen ölçümler değerlendirildiğinde; deney ve kontrol grupları arasında istatistiksel olarak anlamlı fark olduğu belirlendi ($p<0,05$).

gunlaşması üzerine çok az etkiye sahip olduğu tespit edilmiştir (5). Fakat son yıllarda yapılan çalışmalarda fetal akciğerde maternal diyabetin etkisi, yapısal değişiklikler (13) ve gecikmiş pulmoner olgunlaşmanın belirlenmesi ile de kanıtlanmıştır (14). Yapılan klinik, biyokimyasal ve morfolojik çalışmaların sonuçlarına göre maternal diyabetin fetal ve doğum sonrası akciğer gelişimi üzerine etkilerinin bulunduğu ortaya konmuştur. Fakat hala, diyabetin solunum sisteminin yapısı ve gelişimi üzerine olan etkileri hakkında yeterli bilgi mevcut

Tablo I: Kontrol ve deney grubuna ait yavru sıçanlardan elde edilen ağırlık, alveol duvar kalınlığı ve alveol çapları.

Gruplar n=10	Ağırlık		Alveol duvar kalınlığı		Alveol Çapı (m)			
	gr	p	m	p	En küçük	p	En Büyük	p
0. Gün kontrol	5,65±0,11	,001	7,00±1,74	,473	45,37±7,87	,006	62,08±13,82	,001
0. Gün deney	5,02±0,13		7,48±1,04		36,54±4,32		43,31±6,46	
5. Gün kontrol	12,36±0,40	,001	8,64±1,53	,139	51,15±9,23	,032	67,01±16,38	,022
5. Gün deney	8,63±0,39		9,70±1,53		42,69±6,87		51,75±10,22	
10. Gün kontrol	18,24±0,33	,001	8,69±2,11	,037	62,19±9,56	,008	79,56±11,81	,030
10. Gün deney	12,61±0,35		10,25±0,54		52,95±11,62		63,85±8,75	



Şekil 3: Kontrol ve deney grupları arasında zamana bağlı ortalama vücut ağırlığı, alveol duvar kalınlığı ve alveol çaplarının grafiği.

TARTIŞMA

Diabetes mellitus yaşamı ileri derecede etkileyen önemli bir metabolik hastalıktır ve bu konu üzerine gerek klinik (1) gerek deneysel (3,10,12) çok sayıda çalışma yapılmıştır. Deneysel diyabetin farklı organlar üzerine etkilerini inceleyen çalışmaların yanı sıra, akciğer gelişiminin diyabetle ilişkisini inceleyen çalışmalar da bulunmaktadır ve bunlardan bir bölümü doğum öncesi (1,5), bir bölümü doğum sonrası (3,12) dönemde diyabetin etkilerini incelemektedir.

İnsülin yokluğuna bağlı diyabetli hastalarda respiratuvar distress sendromu (RDS) insidansında artma olduğu rapor edilmiş olmasına rağmen (7,8), sonraki çalışmalarda da hamilelikteki DM fetal akciğer ol-

değildir.

Sıçanlar üzerine yapılan çalışmalarda (12,15) doğumu takiben akciğerin basit bir genişleme gösterdiği, gaz değişim bölgelerinin düz çeperli kanallar ve keselerden oluştuğu, birinci aydan sonra alveolizasyon ve akciğer olgunlaşmasının hemen hemen tamamlandığı tespit edilmiştir (12). Doğum sonrası akciğerde görülen değişimlerin solunumun başlamasından kaynaklandığı, alveoler keselerin arasındaki bölmelerde incelmeye ve hava boşluklarında genişlemeler meydana geldiği görülmüştür (15). Yapılan bu çalışmada da literatürde anılan araştırmalardan elde edilen sonuçlara paralel olarak kontrol grubunda, sıfırıncı gün terminal ve respiratuvar bronşiyollerin tipik özelliklerini kazanmaya başladığı

tespit edilmiştir. Işık ve elektron mikroskop bulgularında akciğerlerin terminal kese evresinde oldukları, derin olmayan alveol yapıları üzerinde nispeten ayırt edilen Tip I/Tip II hücreleri belirlenmiştir. Doğumdan sonra 5. gününde, terminal keselerin daha belirginleştiği ve keselere açılan alveollerin daha fazla derinleştiği görülmüştür. Alveoler septumlar doğumun sıfırncı günündekine göre bir miktar kalınlaşmış ve alveoler porların sayısı da artmıştır. Onuncu günde alveol yapıları daha belirgindi ve artık erişkindekine benzer bir morfolojik özellik kazanmıştır. Alveoler keseler daha derin ve bunlara çok daha fazla sayıda alveol açılmaktaydı. En fazla alveoler por 10. günde gözlenmiş ve porların çapı önceki gruplara göre daha yüksek bulunmuştur.

Ofulue ve Kida (16) diyabetik sıçanlarda yaptıkları çalışmalarda, akciğer fonksiyonlarını etkilemeyecek düzeyde kollagen ve elastin düzeylerinde artış, hava boşluklarında genişleme, alveol yüzey alanı ve alveol sayısında azalma olduğunu gösterirken, klinik çalışmalarda büyüme geriliğinin nadiren geliştiği (17), ancak bu gerilemenin diyabetik hayvan modellerinde daha sık görüldüğü (16) belirtilmiştir. Bir diğer çalışmada da (3), diyabetli farenin yavrusunun akciğerindeki alveol sayısında artma ve alveollerin ortalama boyutunda azalma olduğu bulunmuştur. Araştırmacının yaptığı bu çalışmada da diyabetli grupların hepsinde, bronşiyol duvarında ve komşuluklarındaki kan damarlarında gelişme geriliğinin bulunduğu belirlenmiş; hem bronşiyol duvarındaki düz kas tabakasının hem de arterin t. mediasındaki düz kasların kontrollerdekine göre daha az hücre içerdiği ve daha ince bir alanı kapladığı gözlenmiştir. Ayrıca deney grubundakilerin t. adventisyasında kollagen lif miktarı fazla, hücresel yapıların ise kontrol grubundakilere göre daha az olduğu bulunmuştur. Ayrıca doğumdan sonra sıfırncı, beşinci ve onuncu günde alveoler septum kalınlıkları istatistiksel olarak incelendiğinde; deney ve kontrol grupları arasında anlamlı bir fark bulunmazken, alveol çapları açısından istatistiksel olarak anlamlı ($p < 0,05$) fark ortaya çıkmıştır.

Yapılan çalışmalarda obez kadınlarda artmış insülin direncinin gestasyonel diyabet riskini arttırdığı ve gebeliğin geç döneminde glukokortikoid aracılı fetal akciğer gelişimini etkilediği ve sürfaktan matürasyonunu geciktirdiği belirtilmiştir (18,19). Gebelik diyabeti olumsuz maternal ve neonatal sonuçlar ile ilişkilendirilmiş ve fetüs programlanmasında önemli bir tetikleyici olduğu gözlenmiştir. Kemirgen modellerinde diyabete maruz bırakılan yavrular arasında gen ekspresyonunda meydana gelen değişiklikler klinik olarak da yapılan çalışmalarla ortaya çıkmıştır (20).

Sonuç olarak bu çalışmadan elde edilen bulgular, STZ ile diyabet oluşturulmuş annelerden doğan bebeklerde aşırı solunum güçlüğü yaratacak kadar olmasada, en azından ışık ve elektron mikroskopik düzeyde belirlenebilen bir gelişim geriliğine neden olabileceğini göstermektedir. Akciğer gelişimindeki değişikliklerin kesin nedeni ve hangi metabolik aksamaların akciğer matürasyonunda bozulmalara yol açtığı belirlenmesi için yapılan morfometrik çalışmalara ek olarak, fetal ve doğum sonrası akciğerde oluşan pek çok karmaşık işlemin daha iyi anlaşılabilmesi için, gelişiminde etkili büyüme faktörlerinin belirlenmesi ve immunohistokimyasal çalışmalarla desteklenmesinin bilime katkı sağla-
yacağı kanısındayız.

TEŞEKKÜR

Çalışma Erciyes Üniversitesi Bilimsel Araştırma Projeler Birimi tarafından SBY-03-12 nolu proje ile desteklenmiştir.

KAYNAKLAR

1. Piazzze JJ, Anceschi MM, Maranghi L, et al. Fetal lung maturity in pregnancies complicated by insulin-dependent and gestational diabetes: a matched cohort study. *Eur J Obstet Gynecol Reprod Biol* 1999; 83:145-150.
2. Linn T, Bretzel R. Diabetes in pregnancy. *J Reprod Med* 1997; 75:37-41.
3. Thulesen J, Poulsen SS, Nexø E, Raaberg L. Epidermal growth and lung development in the offspring of the diabetic rat. *Pediatr Pulmonol* 2000; 29:103-112.
4. Kulovich MV, Gluck L. The lung profile II. complicated pregnancy. *Am J Obstet Gynecol* 1979; 135:64-70.
5. Fadel HE, Saad SA, Nelson GH, Davis HC. Effect of maternal-fetal disorders lung maturation. *Am J Obstet Gynecol* 1986; 155:553-555.
6. Ojomo EO, Coustan DR. Absence of evidence of pulmonary maturity at amniocentesis in term infants of diabetic mother. *Am J Obstet Gynecol* 1990; 163:954-957.
7. Abu-Heija AT, Al-Bash M, Mathew M. Gestational and pregestational diabetes mellitus in Omani women: comparison of obstetric and perinatal outcomes. *Sultan Qaboos Univ Med J* 2015;15 (4):496-500.
8. Becquet O, El Khabbaz F, Alberti C, et al. Insulin treatment of maternal diabetes mellitus and respiratory outcome in late-preterm and term singletons. *BMJ* 2015;5(6): e008192.
9. Sweeting AN, Ross GP, Hyett J, et al. Gestational diabetes mellitus in early pregnancy: evidence for poor pregnancy outcomes despite treatment. *Diabetes Care* 2016; 39:75-81.
10. Malcangio M, Tomlinson DR. A pharmacologic analysis of mechanical hyperalgesia in streptozotocin/diabetic rats. *Pain* 1998; 76:151-157.
11. Escolar JDD, Gallego B, Tejero C, Escolar MA. Changes occurring with increasing age in the rat lung: Morphometrical study. *Anat Rec* 1994; 239:287-296
12. Burr PH, Moschopoulos M. Structural analysis of fetal rat lung development. *Anat Rec* 1992; 234:399-418.
13. Koskinen A, Lukkarinen H, Moritz N, et al. Fetal hyperglycemia alters lung structural development in neonatal rat. *Pediatr Pulmonol* 2012;47: 275-282.
14. Piper JM. Lung maturation in diabetes in pregnancy: if and when to test. *Semin Perinatol* 2002; 26:206-209.
15. Caduff JH, Fischer LC, Burri PH. Scanning electron microscope study of the developing microvasculature in the postnatal rat lung: *Anat Rec* 1986; 216:154-164.

16. Ofulue F, Kida K, Thurlbeck WM. Experimental diabetes and the lung. *Am. Rev Respir Dis* 1988; 137:162-166.
17. Oats JN. Obstetrical management of patients with diabetes in pregnancy. *Baillieres Clin Obstet Gynaecol* 1991; 5:395-411.
18. McGillick EV, Morrison JL, McMillen IC, Orgeig S. Intrafetal glucose infusion alters glucocorticoid signaling and reduces surfactant protein mRNA expression in the lung of the late-gestation sheep fetus. *Am J Physiol Regul Integr Comp Physiol* 2014; 307:538-545.
19. Lock M, McGillick EV, Orgeig S, et al. Regulation of fetal lung development in response to maternal overnutrition. *Clin Exp Pharmacol Physiol* 2013; 40:803-816.
20. Pereira TJ, Moyce BL, Kereliuk SM, Dolinsky VW. Influence of maternal over-nutrition and gestational diabetes on the programming of metabolic health outcomes in the offspring: experimental evidence. *Biochem Cell Biol* 2015; 93:438-451.

