

FORAMEN TRANSVERSARIUM VARYASYONU*

THE VARIATION OF TRANSVERSE FORAMEN

Mehtap NİSARİ¹, Tolga ERTEKİN¹, Şerife ÇINAR², Özlem ÖZÇELİK³, Özge AL¹,
Harun ÜLGER¹, Kenan AYCAN¹

¹Erciyes Üniversitesi Tıp Fakültesi Anatomi Anabilim Dalı, Kayseri

²KTO Karatay Üniversitesi Tıp Fakültesi Anatomi Anabilim Dalı, Konya

³Nevşehir Üniversitesi Semra ve Vefa Küçük Sağlık Yüksekokulu, Nevşehir

ÖZ

Amaç: Foramen transversarium (FT) vertebrae cervicales'in processus transversus'ları üzerinde yerleşim göstermektedir. Ayrıca boyun omurlarının tanınmasında önemli bir nokta olup bu delikten arteria (a) ve vena (v) vertebralis ile etrafındaki simpatik pleksus geçmektedir. Bu delikler şekil ve boyutlarına göre farklılıklar göstermekte olup bazen hiç olmayabilir veya çift olabilmektedir. Bu çalışmanın amacı; vertebrae cervicales'de aksesuar FT görülme sıklığını araştırmak ve morfolojik olarak bunları analiz etmektir.

Gereç ve yöntem: Çalışmamız Erciyes Üniversitesi Tıp Fakültesi Anatomi Anabilim Dalı laboratuvarında bulunan 60 adet vertebrae cervicales üzerinde yapıldı. Tüm omurların her iki tarafında FT'lar makroskopik olarak gözlemlendi ve aksesuar delikler kaydedildi.

Bulgular: 59 vertebrae cervicales'de bilateral FT gözlenirken bir tanesinde ise sol FT kapalı olup sadece sağ FT'si vardı. 12 vertebrae cervicales'de aksesuar foramen gözlemlendi. 12 vertebrae cervicales'den 6 tanesinde çift FT bilateral yerleşimli, 6 tanesinde ise unilateral yerleşimli idi. Unilateral yerleşimli olan FT'lerin 3 tanesinin boyun omurunun sağ tarafında iken diğer 3 tanesinin ise sol tarafta olduğu gözlemlendi.

Sonuç: Bu çalışmada, olguların % 20'sinde aksesuar foramina transversarium gözlemlendi. Tek taraflı varlığı ile iki taraflı olması açısından fark gözlenmedi. Bu varyasyonun bilinmesinin boyun omurlarına posterior cerrahi yaklaşımlarda a. vertebralis'in seyri değişebileceğinden dolayı güvenlik ve etkinlik sağlayabileceği kanaatindeyiz.

Anahtar kelimeler: Aksesuar foramen, vertebrae cervicales, foramen transversarium

*Mehtap NİSARİ, Tolga ERTEKİN, Şerife ÇINAR, Özlem ÖZÇELİK, Özge (Öztürk) AL, Harun ÜLGER, Kenan AYCAN. Foramen transversarium varyasyonu. Ulusal Anatomi Kongresi, 5-8 Eylül, 2013, Samsun, P-055.

Makale Geliş Tarihi : 28.04.2016

Makale Kabul Tarihi: 29.06.2016

ABSTRACT

Objective: Foreman transversarium (FT) shows placement on processus transversus of cervical vertebrae. Specific to the cervical vertebra is the transverse foramen. This is an opening on each of the transverse processes which gives passage to the vertebral artery and vein and a sympathetic nerve plexus. These foramina are in differ according to the size and shape can be double or sometimes not at all. This research is aimed to study the incidence of accessory foramina transversaria in cervical spine and to analyze them morphologically.

Material and methods: This research was studied on 60 human cervical vertebrae in Erciyes University in Faculty of Medicine Department of Anatomy Laboratory. All FT on both sides of the vertebrae was observed macroscopically and accessories holes were recorded.

Results: 59 vertebra had double transvers foramen and only 1 vertebra showed one right transvers foramen. Out of 60 specimens, only 12 (%20) vertebrae showed the accessory foramina. 6 (%10) vertebrae showed the foramen on both sides and the remaining 6 (%10) had unilateral foramina. Among the unilateral, 3 were present on the right side and only 3 was on the left side.

Conclusion: The present study observed the accessory foramina transversarium in %20 of cases. The unilateral and the bilateral presence was no difference. The recognition of this variation provides safety and effectiveness for the posterior approaches of the cervical spine and varied in the course of a. vertebralis.

Keywords: Accessory foramen, cervical vertebrae, transvers foramen

Corresponding Author: Yrd.Doç.Dr.Mehtap NİSARİ
Erciyes Üniversitesi, Anatomi AD, Kayseri
Telefon: 0 352 207 66 66 (Dahili 23230)
E posta: mahtapnisari@gmail.com

GİRİŞ-AMAÇ

Columna vertebralis 4. haftada embriyonik mesodermden gelişmektedir. Nöral kanal (tubus neuralis) ve notochord'un (chorda dorsalis) etkisiyle vertebralalar gelişmektedir. Nöral kanal ve notochord sklerotomal ve myotomal segmentasyonunu başlatmaktadır. Aortik orijinli segmental metamerik damarlar 2 sklerotomal zon'un arasından geçerek vertebranın mezenşimal merkezini teşkil etmek üzere birleşmektedir (1).

Columna vertebralis 33 omurun üst üste sıralanmasıyla oluşan 72-75 cm uzunluğunda bir sütundur. Bu sütun baş ile göğüs ve karın boşluğunda bulunan organları taşımaktadır. Omurgayı oluşturan 33 omurun 24 tanesi hareketli eklemlerle birbirlerine bağlanmıştır. Bu omurlara hareketli omurlar yada presakral vertebralardan denir. Geriye kalan 9 omura sabit omurlar denir. Bunlardan 5 tanesi kendi aralarında birleşerek os sacrum'u, 4 tanesi birleşerek os coccygis'i oluşturur. Columna vertebralis'i oluşturan omurlar buldukları bölgelere göre gruplara ayrılırlar. Bunlar; vertebrae cervicales (7 adet), vertebrae thoracicae (12 adet), vertebrae lumbales (5 adet), os sacrum (5 adet vertebrae sacrales), os coccygis (4 adet vertebrae coccygeae)'dir. Boyunda 7 adet vertebra bulunup birincisi atlas, ikincisi axis olarak isimlendirilmektedir. Foramen transversarium (FT) tüm servikal vertebraların processus transversus'larında bulunmaktadır. İçinden arteria (a) ve vena (v) vertebralis ile etrafındaki plexus sympaticus geçmektedir. A. vertebralis 6. servikal omurun FT'dan girerek yükselirken 7. FT içinde yalnızca v. vertebralis bulunur (2). FT'nin şeklinin bozulması ve varyasyonları bu hayati öneme sahip damarları ve sinirleri, seyri esnasında etkileyerek çeşitli semptomlara neden olabilmektedir (3). Bu çalışmanın amacı; vertebrae cervicales'de aksesuar FT görülme sıklığını araştırmak ve morfolojik olarak bunları analiz etmektir.

GEREÇ-YÖNTEM

Bu çalışmada 60 adet kuru vertebrae cervicales üzerinde aksesuar FT araştırıldı. Çalışmaya alınan kemikler Erciyes Üniversitesi Tıp Fakültesi Anatomi Anabilim Dalı laboratuvarında bulunan kemiklerden temin edilerek CI (Atlas), CII (Axis), CIII-VI ve CVII (Vertebra prominens) olmak üzere 4 gruba ayrıldı. Tespit edilen FT varyasyonları sağ, sol ve bilateral olarak sınıflandırıldı (Tablo 1).

BULGULAR

Bu çalışmada 59 vertebrae cervicales'de bilateral FT gözlenirken bir tanesinde ise sol FT kapalı olup sadece sağ FT'si vardı (Şekil 1).

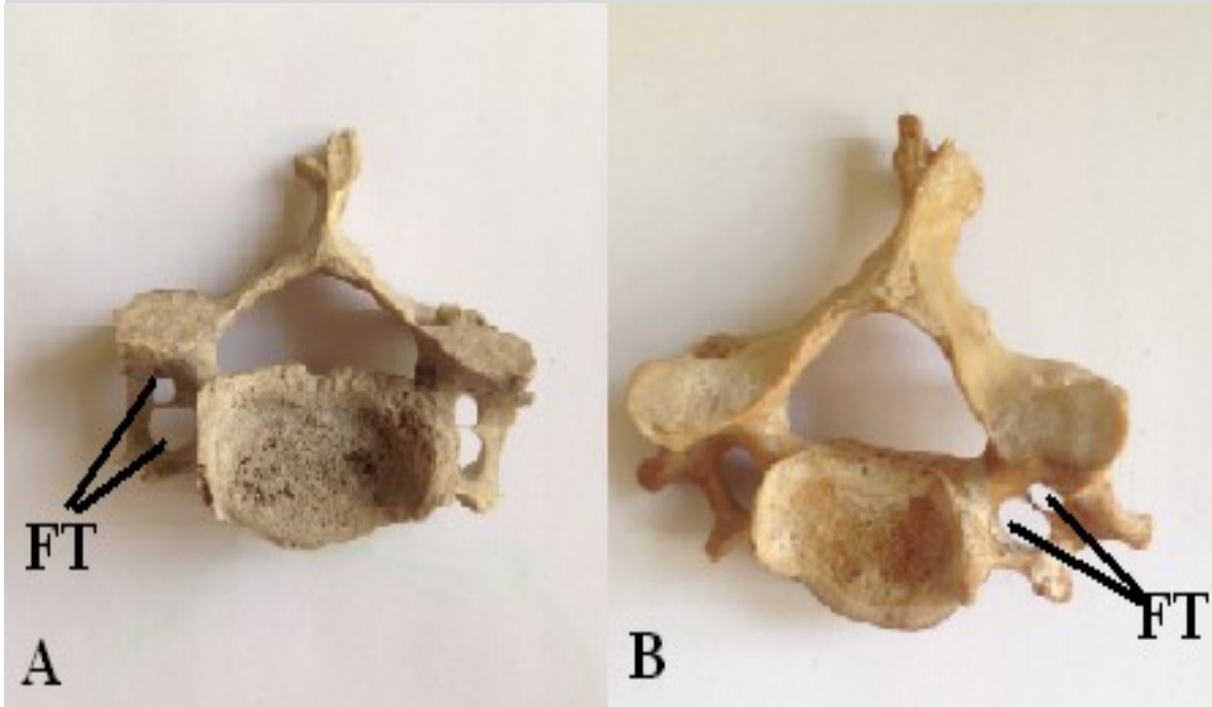


Şekil I: Kapalı sol FT

Atlas ve axis'de aksesuar FT'ye rastlanmaz iken 12 vertebrae cervicales'de aksesuar foramen gözlemlendi. 12 (%20) vertebrae cervicales'den 6 (%10) tanesinde çift FT bilateral yerleşimli, 6 (%10) tanesinde ise unilateral yerleşimli idi (Şekil 2). Unilateral yerleşimli olan FT'lerin 3 (%5) tanesinin boyun omurunun sağ tarafında iken diğer 3 (%5) tanesinin ise sol tarafta olduğu gözlemlendi (Tablo 1).

Tablo I: Çalışmada bulunan Foramen transversarium varyasyonlarının dağılımı

| Vertebrae cervicales | Omur sayısı | Bilateral | Sağ | Sol |
|----------------------|-------------|-----------|-----|-----|
| CI (Atlas) | 8 | - | - | - |
| CII (Axis) | 9 | - | - | - |
| CIII-VI | 31 | 5 | 2 | 2 |
| CVII | 12 | 1 | 1 | 1 |
| Toplam | 60 | 6 | 3 | 3 |



Şekil II: A: Bilateral aksesuar FT, B: Unilateral aksesuar FT

TARTIŞMA-SONUÇ

Genelde a. subclavia'nın bir dalı olan a. vertebralis, embriyoda kranial segmental arterle bağlanan bir longitudinal kanal olarak gelişir. Sol 7. intersegmental arterin gelişen aorta ile birleşmesi sonucunda a. vertebralis doğrudan arcus aorta'dan çıkmaktadır (4).

Normalde a.vertebralis a. subclavia'dan çıkmaktadır. Dolayısıyla her hangi bir nedenden dolayı embriyonik gelişim sürecindeki değişikliğe bağlı olarak vertebral damarların (a.v. vertebralis) seyirinden kaynaklanan FT formasyonunda varyasyonlar görülebilmektedir (2).

Aydinoğlu ve ark. (3) yapmış olduğu çalışmada atlas ve axis'e ait çift foramen'e rastlamadıklarını belirtmişlerdir. Bizim incelediğimiz atlas ve axis'lerde de aksesuar FT'ye rastlanmadı.

Murllmanju ve ark. (5) 363 boyun omurunun sadece 6'sında (%1,6) aksesuar FT olduğunu belirttiği çalışmasında 5 omurda (%1,4) çift FT ve sadece 1 omurda (%0,3) üç FT, sadece 1 omurda (%0,3) her iki foramen'in gözlemlendiğini ve kalan 5 tanesinde (% 1.4) ise tek taraflı foramen varlığını belirtmişlerdir. Ayrıca tek taraflı olanların, 4 tanesinde sağ tarafta ve sadece 1 tanesinde sol tarafta olduğunu ve foramen transversarium bulunmayan omurga olmadığını göstermiştir. Bizim çalışmamızda ise 60 boyun omurunun 12 tanesinde aksesuar FT gözlenirken 1 tanesinde sol FT kapalı olup sadece sağ FT'si bulunmaktaydı.

Kaya ve ark. (6) İasos arkeolojik bölgesinden 1979-1987 yılları arasında MS 6.yüzyıla ait 262 iskelet çıkartmışlardır. Bu iskeletlerden, 21 ayrı iskelete ait 22 servikal vertebra FT'un varyasyonları yönünden incelenmişlerdir. İskeletlerden 15 (% 68,2) tanesi erkek, 6 tanesi dişi bireye aitti olduğunu ve tamamında yuvarlak yapıda FT olduğunu gözlemlemişlerdir. 22 servikal vertebradan 5 (% 22,7) tanesinde çift FT vardı ki bunlardan 3 tanesinde çift FT bilateral yerleşimli, 2

tanesinde ise unilateral yerleşimli olduğunu göstermişlerdir. Asimetrik FT ise sadece bir (% 4,5) servikal vertebrada izlendiğini vurgulamışlardır. Dolayısıyla çift FT'nin antik çağlardan beri mevcut olduğunu ve bu varyasyonun bilinmesinin boyun omurlarına arkadan müdahale edilmesi gerektiğinde güvenlik ve etkinlik sağlayacağını belirtmişlerdir.

Rios ve ark. (7) 222 boyun omurlarını inceledikleri çalışmalarında aksesuar FT'yi C3-C6 boyun omurlarında gözlemlemişlerdir. Bu boyun omurlarındaki FT'lerden damar ve sinirlerin geçmesinden dolayı çeşitli varyasyonların olabileceğini belirtmişlerdir.

FT varyasyonlarının ortaya çıkmasında embriyonik gelişime etki eden faktörlerin yanı sıra içinden geçen vertebral damarların seyri ve varyasyonların da önemli olduğu belirtilmiştir. Başın normal ekstensiyon ve rotasyon hareketleri esnasında kontralateral tarafta kontraksiyon ortaya çıkarak a. vertebralis'den geçen kan akımı etkilenmektedir. FT varyasyonlarının bulunması durumunda, bu arter'in basısı ve birlikte seyreden sempatik pleksus irritasyonu ile vertebrobasilar yetmezlik sendromuna bağlı olarak nörolojik belirtiler ortaya çıkmaktadır (3).

Sonuç olarak, radyografi ve bilgisayarlı tomografi (CT) incelemeleri esnasında aksesuar FT veya diğer morfolojik bozuklukların tespit edilmesi FT içerisinden geçen damar ile sinirlerdeki değişiklikleri tahmin etmede hastanın şikayetlerini daha doğru değerlendirmede ve cerrahi müdahale gerektiğinde daha uygun girişimin karar verilmesinde yol gösterici olabileceği kanaatindeyiz.

KAYNAKLAR

1. Aydınoğlu A, Rağbetli MÇ. Discus İntervertebralis: Embriyoloji ve Anatomi (I). Van Tıp Dergisi 1997; 4: 232-236.
2. Elhan A, Arıncı K. Anatomi. Ankara, Güneş Kitabevi; 2001; ss 58-60.

3. Aydınhođlu A, Kavaklı A, Yeşilyurt H, Erdem S, Erođlu C. Foramen transversarium bipartita. *Van Tıp Dergisi* 2001; 8: 110-112.
4. Sadler TW. *Longman's Medical Embryology*. 6th Ed. Baltimore: Williams & Wilkins. 1999; pp: 198-215.
5. MurlImanju BV, Latha V, Prabhu K, and et al. Accessory transverse foramina in the cervical spine incidence, embryological basis, morphology and surgical importance. *Turkish Neurosurgery* 2011; 21: 384-387.
6. Kaya S, Yılmaz ND, Pusat S, Kural C, Kırık A, İzci Y. Double foramen transversarium variation in ancient byzantine cervical vertebrae: Preliminary report of an anthropological study. *Turkish Neurosurgery* 2011; 21: 534-538.
7. Riosa L, Mu'noz A, Cardosoc H, Pastord F. Short communication: Traits unique to genus Homo within primates at the cervical spine (C2-C7). *Annals of Anatomy* 2014; 196: 167-173.

