



***HİSTOMORFOMETRİ VE MİKRO-BT ANALİZLERİNİN FARKLI YOĞUNLUKLARDAKİ KEMİKLERE YERLEŞTİRİLEN DENTAL İMPLANTLARIN KEMİK İMPLANT KONTAĞI YÜZDESİNİ BELİRLEMEDEKİ ETKİNLİĞİ
THE EFFECT OF HISTOMORPHOMETRY AND MICRO-CT ANALYSIS ON DETERMINING THE PERCENTAGE OF BONE IMPLANT CONTACT IN DENTAL IMPLANTS PLACED ON BONES AT DIFFERENT DENSITY**

Mustafa KARAKAYA^{1*}, Ahmet Emin DEMİRBAŞ²

¹İstanbul Sancaktepe Ağız ve Diş Sağlığı Merkezi, Ağız Diş ve Çene Cerrahisi Anabilim Dalı, İstanbul

² Erciyes Üniversitesi Diş Hekimliği Fakültesi, Ağız Diş ve Çene Cerrahisi Anabilim Dalı, Kayseri

ÖZ

Genel Bilgi: Kemik içi dental implant tedavisinde implantın stabilitesi ve osseointegrasyonun değerlendirilmesi, tedavisinin başarısı seviyesinin belirlenmesinde oldukça önemlidir. Bu parametrelerin değerlendirilmesinde ise, histomorfometrik analiz ve son dönemlerde popüler olan Mikro-BT analizi ön plana çıkan analizlerdendir.

Amaç: Bu çalışmada, implantların osseointegrasyonlarını değerlendirmek için kullanılan kemik-implant kontağı analizinde histomorfometrinin ve mikro-BT'nin avantajlarını, dezavantajlarını ve etkilerinin karşılaştırılması amaçlanmıştır.

Yöntem: 20 adet dişi tavşan, rastgele yalancı overektomi uygulanan (Grup 1 [yalancıOVX], n:10) ve bilateral overektomi uygulanan (Grup 2 [OVX], n:10) gruplar olmak üzere iki gruba ayrıldı. Tavşanların sağ tibial kemiklerine birer adet implant yerleştirildi. Sakrifikasyon sonrası elde edilen verilerle, mikrotomografik inceleme ve histomorfometrik analiz ile kemik-implant kontağı değerlendirildi.

Bulgular: Araştırma bulgularına göre, kemik implant kontağı incelemesinde mikro-BT ve histomorfometrik analizden elde edilen veriler arasında güçlü, pozitif yönlü ve istatistiksel olarak anlamlı bir korelasyon olduğu tespit edildi (r=0,6; p=0,005).

Sonuç: Bu çalışma sonucunda, kemik-implant kontağı yüzdesini değerlendirmede mikro-BT ve histomorfometrik analizlerinin birlikte kullanımlarının daha etkili olacağını belirlenmiştir.

Anahtar kelimeler: Osseointegrasyon, Osteoporoz, Micro-BT, Histomorfometri

ABSTRACT

Background: Osseointegration is important in the success of dental implants. Measurement of implant stability and osseointegration is important to evaluate the success of treatment. Here, histomorphometric and Micro-CT analysis are prominent.

Objectives: The aim of this study was to compare the advantages, disadvantages and efficacy of histomorphometry and micro-CT in bone-implant contact analysis used to evaluate the osseointegration of implants.

Methods: 20 female rabbits were randomly divided in to two groups: group 1 (shamOVX, n:10) and group 2 bilateral-ovariectomized (OVX, n:10). One implant was placed on the right tibial bones of the rabbits. Microtomographic analysis and histomorphometric analysis were performed with the data obtained after sacrifice.

Results: As a result of the study, a strong, positive and statistically significant correlation was found between the data obtained from micro-CT and histomorphometric analysis in bone-implant contact (r=0.6, p=0.005).

Conclusion: The results of this study showed that the use of micro-CT and histomorphometry together in evaluating the percentage of bone-implant contact would be more effective.

Keywords: Osseointegration, Low Level Laser Therapy, Osteoporosis, Micro-CT, Histomorphometry

* Bu çalışma Erciyes Üniversitesi Bilimsel Araştırma ve Projeler birimi tarafından, TDH- 2017-7860 proje kodu ile desteklenmiştir.

Makale Geliş Tarihi : 13.05.2019
Makale Kabul Tarihi: 01.03.2020

Corresponding Author: Uzm. Dt. Mustafa KARAKAYA, İstanbul Sancaktepe Ağız ve Diş Sağlığı Merkezi, Sancaktepe, İstanbul,
e-mail: mk.karakayaa@gmail.com
Telefon Numarası: 0216 586 36 00
FaxNumber: +90 352438 06 57
(Orcid NO:0000-0002-1604-4118)

GİRİŞ

Kemik içi dental implantların uzun süre başarılı olmasında osseointegrasyon oldukça önemli bir yere sahiptir. Osseointegrasyon, kemik içi implantın kemikle direk olarak histolojik temasının görüldüğü ve implantın fonksiyonel olarak yüklenmesine izin veren klinik durumu ifade etmektedir (1).

İmplant stabilitesinin ve osseointegrasyonun değerlendirilmesi, tedavinin başarısını değerlendirebilmek için kullanılan önemli parametrelerdendir. İmplant osseointegrasyonunun durumunu değerlendirmeye yönelik analiz yöntemleri, histomorfometrik, danstiometik ve biyomekanik test analizleri olarak sıralanabilir. Kemik ve implant arasındaki osseointegrasyonu değerlendirmede sıklıkla kemik implant kontağı (KİK) tercih edilmektedir. Bu bağlamda sıklıkla geleneksel histomorfometrik analizler kullanılmaktadır (2). Geleneksel histomorfometrik analizler ile implant ve çevresindeki kemik dokudan elde edilen histolojik kesitin boyalı örneği yardımı ile kemik-implant kontağın yüzdesi hesaplanabilir. Böylece, hassas bir ölçüm yapılması sağlanır (3). Ancak geleneksel histomorfometrik analiz için birçok dezavantajı bulunmaktadır. Geleneksel histomorfometri yıkıcı bir yöntemdir ve aynı örnek, çıkarma torku kuvveti ölçümü, stabilite değerlendirme gibi diğer testlerin değerlendirilmesinde kullanılamaz (2). Özellikle rejeneratif tedavilerde yeni kemik oluşumunun değerlendirilmesinde kullanılan histomorfometrik analizlerde elde edilen veriler iki boyutlu görüntüler ile sınırlı kalmaktadır. Histomorfometrik analiz için diğer

önemli konularda mikro-BT'nin kullanım alanlarının olduğu bilinmektedir (5). Geçen on yıllık süreçte, Mikro-BT'nin implant ve periimplant kemik araştırmalarında kullanımı popüler hale gelmiş, periimplant kemiğin, osseointegrasyonun ve kemik implant kontağının Mikro-BT ile incelendiği birçok çalışma yapılmıştır (6-8).

Bu çalışma, implant yerleştirilmiş farklı yoğunluklardaki kemik örneklerinde kemik-implant kontağı yüzdesinin histomorfometrik ve mikro-BT analizi ile değerlendirilmesini ve birbirlerine göre avantaj ve dezavantajlarının belirlenmesini amaçlamıştır.

GEREÇ VE YÖNTEM

Çalışma için 8 aylık 20 adet Yeni Zelanda (*Oryctolagus cuniculus* L.) cinsi erişkin dişi tavşan kullanıldı. Çalışmanın başında, veteriner hekim tarafından tüm tavşanlara sağlık kontrolü yapıldı. Hayvanlara uygulanacak tüm prosedürler için Erciyes Üniversitesi Deney Hayvanları Etik Kurulu tarafından onay alındı. Çalışma öncesinde örneklem büyüklüğünün belirlenmesi amacı ile güç analizi yapıldı ve örneklem büyüklüğü her grup için 10 olarak belirlendi.

Deneyel Tasarım

Tüm tavşanların sağ tibia metafizlerine toplam 20 adet (4.1 x 6 mm) doku seviyesinde SLA yüzeye sahip implantın (Bilimplant®, Türkiye) yerleştirilmesi planlandı. İmplantasyondan önce yalancı overektomi ve overektomi işlemleri yapıldı ve ikinci grupta kemik kalitesini ve yoğunluğunu azaltmak için bir osteoporoz modeli oluşturuldu (Tablo I).

Tablo I: Çalışma gruplarının oluşturulması.

N=20 Tavşan

Grup Yalancı Ovarektomi (N=10 Tavşan): Sağlıklı Grup	Grup Ovarektomi (N=10 Tavşan): Osteoporoz Grubu
Alt Gruplar:	Alt Gruplar:
Grup YalancıOVX (n=10): Yalancı overektomi yapıp, sağ bacağa implant yerleştirilen grup.	Grup OVX (n=10): Ovarektomi yapıp, sağ bacağa implant yerleştirilen grup.

bir dezavantajı, her bir implant için sadece birkaç bölümün trimleme yöntemleri ile elde edilebilmesi ve örnek hazırlama prosedürlerinin sıklıkla yapay dokulara yol açmasıdır (4). Bunların yanında analiz için tamamlanma süreci oldukça uzundur.

Günümüzde, teknolojinin ilerlemesi ve dijital uygulanabilen tekniklerin gelişmesiyle birlikte diş hekimliği başta olmak üzere, deneysel araştırmalarında mikrobilgisayarlı tomografi kullanımı giderek daha yaygın hale gelmektedir. İncelenen örneklerin çok farklı açılardan görüntülenmesi sayesinde, bilgisayar algoritmaları kullanarak taranan örneğin üç boyutlu yapısı elde edilmesi mümkündür. Görüntüleme prosedürü zararsız olduğundan, aynı numunenin iç özellikleri birçok kere incelenebilir ve taramadan sonra ilave biyolojik ve mekanik testler için elverişli durumda kalır. Elde edilen veriler, üç boyutlu veya iki boyutlu olarak kaydedilebilir ve nitel veya nicel analizler için kullanılabilir. Özellikle, yumuşak doku ve kemik dokuların görüntülenmesi, kompozit malzemelerin, metal ve alaşımlarının incelenmesi gibi

İntramusküler ketamin (Ketalar 50 mL, 50 mg/kg) ve ksilazin (Rompun 25 mL, 100 mg/kg) ile genel anestezi altında overektomi işlemi uygulandı. İşlemden 2 hafta sonra, osteoporoz oluşumunu hızlandırmak için metilprednizolon (Prednol-I 40 mg, 1 ampül) intramusküler olarak günlük 1mg/kg olacak şekilde 4 hafta boyunca uygulandı. Bu 6 haftalık sürenin sonunda, implantların yerleştirilmesi işlemine geçildi. Tüm hayvanların sağ tibial kemiklerine genel anestezi altında birer adet implant yerleştirildi. Ameliyat öncesi ve sonrası 3 gün boyunca, enfeksiyon gelişimini önlemek amacıyla 50 mg/kg sefazolin (Cefamezin® IM Vial, Eczacıbaşı, Türkiye) ve analjezi sağlanması amacıyla 1 mg/kg diklofenak (Diklofen®, Türkiye) intramusküler olarak uygulandı. İmplantların yerleştirilmesinden altı hafta sonra, yüksek dozlarda anestetik madde ile solunum depresyonu indüklenmesiyle tavşanların yaşamlarına son verildi. İmplantların yerleştirildiği tibial kemikler çıkarıldı. Çıkarılan örnekler, ilk olarak Mikro-BT cihazında tarandı ve ardından histolojik kesitler hazırlana-

rak histomorfometrik analiz ile kemik implant kontağı değerlendirildi.

Mikro-Bt Analizi

Bu çalışmada Erciyes Üniversitesi Diş Hekimliği Fakültesi Araştırma Laboratuvarları'na ait mikro-BT (SkyScan-1272, Bruker, Kontich, Belçika) cihazı kullanıldı. Dental implant ve kemik temas yüzeyi 2 ve 3 boyutta incelendi ve implant etrafından 2 mm kemik alanı incelemeye alındı. İmplantlar taranmadan önce, Mikro-BT cihazı, 0,5 mm alüminyum (Al) -bakır (Cu) filtre, 0,2 derece rotasyon, 5 mikron piksel boyut, 4K çözünürlük ve 360 derecelik çekim yapabilecek şekilde ayarlandı. Tüm implantlar aynı anda tarandı. Mikro-BT ile taranan numunelerden elde edilen dataların görüntüye dönüştürülmesinde NRecon v.1.6.3 yazılım programı (Bruker-mikroBT), analizinde ise CTAn v.1.12 yazılım (Bruker-mikroBT) programı kullanıldı. Görüntüler 35 kesit sertleştirme düzeltmesi, 8 halka artefakt düzeltmesi ve ayrıca minimum ve maksimum kontrast limitleri kullanılarak NRecon 1.6.3 (Bruker-mikroBT) yazılımı ile yeniden oluşturuldu ve sonuç olarak her bir örnek için ortalama 1800 enine kesit elde edildi. Tüm veri setleri bölümlenmiş ve kullanıcı tanımlı bir küresel eşik ile standartlaştırıldı. Tüm implantların görüntüsüne 115 ile 255 threshold aralığı uygulandı ve tüm kemik dokusunun görüntüsüne ise 35 ile 255 threshold aralığı uygulandı (CTAn v.1.12 yazılımı [Bruker-micro-CT, Belçika]). Mikro-BT taraması için inceleme bölgesinde implant kemik teması yüzdesi (%İ.S./T.S.) ölçümü yapıldı.

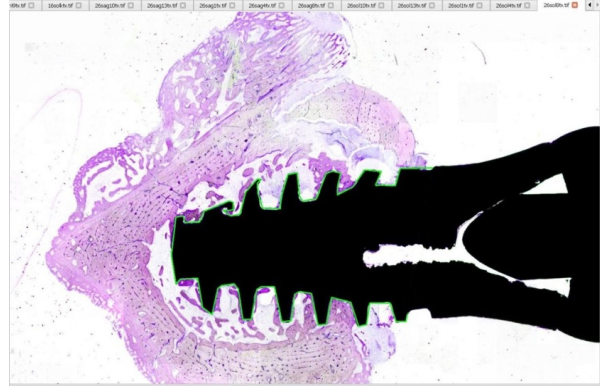
Histomorfometrik Analiz

Histomorfometrik kesit alma işlemleri Erciyes Üniversitesi Diş Hekimliği Fakültesi Araştırma Laboratuvarı'nda yapıldı. İyileşmeyi ölçmek ve 6. haftadaki kemik implant kontağını belirlemek için, tüm tavşanların implant yapılan sağ tibiası çıkarılıp üzerindeki yumuşak dokular temizlendi. Alınan her örnek sakrifiye edildikten sonra -20°C derin dondurucuya konularak bekletildi. Bu işlem sonrasında tüm örnekler %10'luk formalin içeren kaplara koyuldu. Böylece örnekler kesitlerin elde edilmesi ve histoloji laboratuvarına sevk edilmesi için hazır hale getirildi. Histolojik kesitler sert doku kesme cihazında (Exact Apparatebau, Norderstedt, Germany) makro kesitler haline getirildi ve gruplandı. Daha sonra dokuların dehidratasyonu ve Technovit 7200 (Heraeus Kulzer Gmb H&Co., Wehrheim, Germany) ile mikro kesitler öncesi polimerizasyonu sağlandı. 50 µm kalınlıkta hazırlanan histolojik kesitler, Toluidine Blue ile boyandı. Boyanan kesitler, ışık mikroskobu (Leica DMRB, Almanya) ile incelendi. Gruplar içindeki tüm hayvanlara ait kesitler dijital preparat tarama yazılımı (Microvisioneer, Almanya) ile dijital olarak tarandı ve kaydedildi. Elde edilen dijital kesitler preparat gösterim ve analiz programı Sedeen-Pathcore (Kanada) ile analiz edilerek incelendi. Ölçümler gerçek uzunluk birimleri ile yapıldı (mm veya µm). Sedeen Dijital Kesit programı ile tavşanda uygulama yapılan kemik ve vidanın içerdiği kesitlerde kemik-implant temas yüzdesi (KİK) ölçümleri yapıldı (Şekil I). Bunun için aşağıdaki formül uygulandı (9):

$$BIC = \frac{\text{Kemik-İmplant Temas Uzunluğu} \times 100}{\text{Tüm İmplantın Çevresel Uzunluğu}}$$

Tüm İmplantın Çevresel Uzunluğu

Her bir gruba ait sonuçlar birbiriyle istatistiksel analiz yapılarak karşılaştırıldı.



Şekil I. Histomorfometrik analiz yazılımından elde edilen ekran görüntüsü. Dentalimplantın kemik içerisindeki yüzey alanının ölçülmesi.

İstatistiksel Analiz

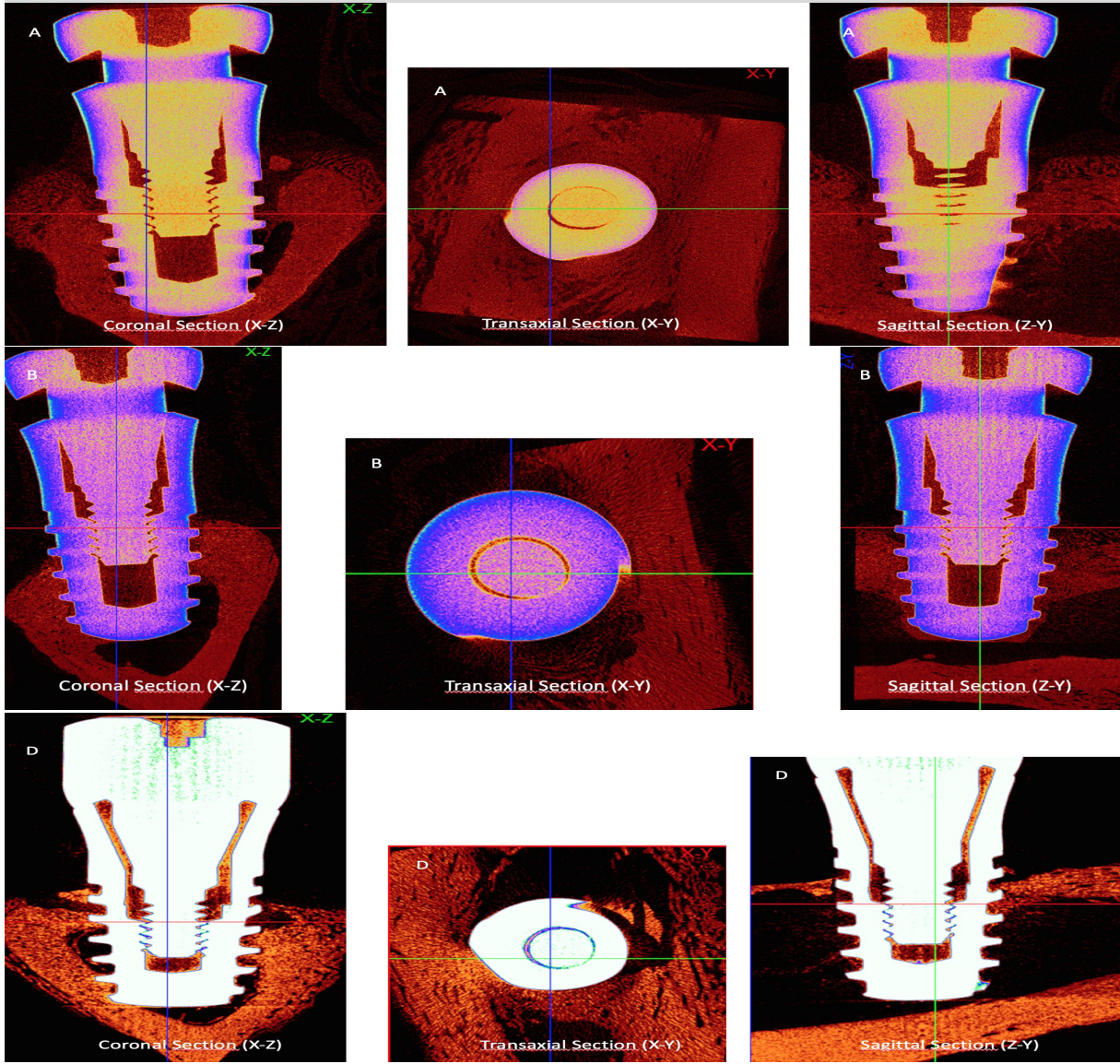
İstatistiksel analiz için Turcso istatistiksel yazılım programı (Kayseri-Türkiye) kullanıldı. Verilerin kolerasyonunun değerlendirilmesinde Pearson's product moment testi uygulandı. Verilerin normal dağılımını test etmek için Shapiro-Wilk Normallik Testi yapıldı. Verilerin normal dağılımı üzerine iki karşılaştırmalarda Student t testi uygulandı. $p < 0,05$ anlamlı olarak kabul edildi.

BULGULAR

Mikro-BT'den elde edilen yüksek çözünürlüklü 3 boyutlu ve 2 boyutlu görüntüler Şekil II ve III'te gösterilmektedir; elde edilen veriler ise Tablo II'de sunulmaktadır. Bu sonuçlar ayrıca implant osseointegrasyonunu ve implant etrafındaki kemiğin trabeküler mikro yapısını da göstermektedir. Tablo II incelendiğinde Grup yalnızca OVX'den elde edilen kemik implant kontak yüzdesinin (%İ.S./T.S.) ortalamasının ($48,3 \pm 4,4$), OVX grubunun ortalamasından ($39,4 \pm 6,3$) daha yüksek olduğu görülmektedir. Gruplar arası karşılaştırma ise istatistiksel olarak anlamlı seviyede ($p = 0,002$) farklı bulundu. Geleneksel histomorfometrik incelemede ise kemik-implant kesitlerinden elde edilen mikroskobik veriler doğrultusunda porozite oranları gruplar arasında farklılıklar gösterdi (Şekil IV). Gruplar %KİK değeri açısından kıyaslandığında ise Yalnızca OVX grubunun ortalaması ($52,64 \pm 10,9$), OVX grubunun ortalamasından $36,3 \pm 5,6$ daha düşük olduğu belirlendi (Tablo II). Histomorfometrik analizden elde edilen KİK yüzdesinin gruplar arası karşılaştırılmasının istatistiksel analiz sonuçları ve ortalama değerleri Tablo II'te verildi. Kolerasyon analizine göre ise, kemik implant kontağı incelemesinde mikro-BT'den ve Histomorfometrik Analiz'den elde edilen veriler arasında güçlü, pozitif yönlü ve istatistiksel olarak anlamlı bir kolerasyon olduğu görüldü ($r = 0,6$, $p = 0,005$) (Tablo III).

TARTIŞMA

İmplant osseointegrasyonunun durumunu değerlendirmek için histomorfometrik, danstiometik ve biyomekanik test analizleri kullanılabilir. İmplantın stabilitesi implant-kemik ara yüzeyinin mekanik




Şekil II. Mikro-BT taramalarından elde edilen koronal (X-Z), transaksiyel (X-Y) ve sagittal (Z-Y) kesitlerden görüntüler. A: Grup yalancıOVX, B:Grup OVX, D: Grup OVX

Tablo II: Gruplara göre mikro-CT'den ve histomorfometriden elde edilen %KİK ortalaması. Ortalama (Ort), standart sapma (SS) ve denek sayısı (n).

Mikro-CT	Grup Yalancı OVX Ort±SS (n)	Grup OVX Ort±SS (n)	p
Kemik İmplant Temas Yüzey Alanı (%IS/TS)	48,3 ±4,4 (10)	39,4 ± 6,3 (10)	p=0,02
Histomorfometri	Grup Yalancı OVX Ort±SS (n)	Grup OVX Ort±SS (n)	p
Kemik İmplant Temas Yüzey Alanı (%KİK)	52,64 ±10,9 (10)	36,3 ± 5,6 (10)	p<0,001

özellikleri ve implant yüzeyinin yanı sıra kemik arasındaki fiksasyonun niteliği ile belirlenmektedir (10). Bu çalışma, farklı yoğunluklardaki kemiklere yerleştirilen implantların kemik implant kontağı yüzdesini, geleneksel histomorfometrik analiz ve mikro-BT analizi ile karşılaştırmalı olarak değerlendirmeyi hedeflemiştir. Bu amaçla, bir gruba overektomi ve steroid işlemi uygulanarak osteoporoz modeli oluşturulmuş ve kemik yoğunluğu azaltılmıştır. Literatürde birçok çalışmada osteopo-


roz modeli için overektomi ve steroid uygulaması yapılmıştır (11,12). Bu çalışmada da literatüre sadık kalınarak osteoporoz modeli oluşturulmuştur. Mikro-BT ve Histomorfometrik analiz sonuçlarından elde edilen veriler kemik yoğunluklarındaki farklılıkları göstermiştir (Şekil II,III,IV). Kemik implant kontağı literatürde sıklıkla histomorfometrik analizle değerlendirilmiştir (2). Ancak histomorfometri yıkıcı bir yöntemdir ve aynı örnek,




Şekil III. Mikro-BT analizinden elde edilen, peri-implant bölgesinde yeni kemik oluşumuna ait 3 boyutlu görüntüler. A,B: Grup yalancıOVX, C,D:Grup OVX.

Tablo III: Kemik-İmplant kantađı verilerinin korelasyon analizi sonuđları

Deđişkenler	Korelasyon	P Deđeri
%KİK (Histomorfometri): %İ.S./T.S. (Mikro-BT)	0,60	0,005





Şekil IV. Histolojik inceleme sonrası kesitlerden elde edilen mikroskopik görünüm (Toludin mavisi, 40X büyütme). A,B:Grup yalancı OVX, C,D:Grup OVX.

çıkarma torku kuvveti ölçümü, stabilite değerlendirilmesi gibi diğer testlerin değerlendirilmesinde kullanılmaz (2,10). Özellikle rejeneratif tedavilerde yeni kemik oluşumunun değerlendirilmesinde kullanılan histomorfometrik analizlerde elde edilen veriler iki boyutlu görüntüler ile sınırlı kalmaktadır (13). Histomorfometrik analiz diğer bir dezavantajı, her bir implant için sadece birkaç bölümün trimleme yöntemleri ile elde edilebilmesidir, örnek hazırlama prosedürleri sıklıkla yapay dokulara yol açmaktadır (4). Bütün bunların yanında analiz tamamlanma süresi de oldukça uzundur.

Mikro-BT, trabeküler mikroyapının değerlendirilmesi için altın standart olarak kabul edilmektedir, ancak henüz klinik kullanımı bulunmamaktadır (14). Mikro-BT ile elde edilen 2 veya 3 boyutlu kesit görüntülerini oluşturan pikseller, mikro boyutta olduğundan bir malzemenin iç yapısını tahribatsız biçimde üç boyutta görüntülenmesine ve buna bağlı ölçümlerin yapılmasına imkan sağlamaktadır. Ayrıca mikro-BT hem canlı hem de farklı özelliklere sahip katı veya sıvı örneklerin incelenmesinde etkin bir şekilde kullanılmaktadır (5). Özellikle mikro-BT'ler ile yumuşak doku ve kemik dokuların görüntülenmesi, kompozit malzemelerin, metal ve alaşımlarının incelenmesi gibi önemli konularda kullanım alanlarının olduğu bilinmektedir (5). Mikro-BT'nin implant ve periimplant kemik araştırmalarında kullanımı son on yıldır popüler olmuş ve birçok yazar implant üzerinde çalışmıştır. Periimplant kemiğin, osseo integrasyonun ve kemik implant konağının Mikro-BT ile incelendiği birçok çalışma bulunmaktadır (6,7). Bu çalışmada da osseointegrasyonu değerlendirmede önemli noktalardan birisi olan kemik-implant konağının incelenmesinde hem histomorfometrik hem de Mikro-BT analizi kullanılmış olup elde edilen veriler arasındaki korelasyon değerlendirilmiştir. Sonuç olarak elde edilen veriler arasında güçlü, pozitif yönlü ve istatistiksel olarak anlamlı bir korelasyon olduğu görülmüştür ($r=0,6$, $p=0,005$). Literatürde bahsedilen avantajlar ve elde edilen sonuçlar göz önüne alındığında geleneksel

histomorfometriye ek olarak Mikro-BT'nin de kullanılması sonuçların güvenilirliğini artıracaktır.

SONUÇ

Kemik implant arasındaki kontak literatürde sıklıkla histomorfometrik analiz kullanılarak değerlendirilmiş olmakla birlikte, bu çalışmada kemik implant konağını belirlemede mikro-BT de kullanılmıştır. Mikro-BT ve Histomorfometrik analiz sonuçları arasında güçlü, pozitif yönlü ve istatistiksel olarak anlamlı korelasyon olduğu görülmüştür. Bu çalışmanın sonuçlarına göre, mikro-BT ve histomorfometrinin, KİK yüzdesini değerlendirmede birlikte kullanımlarının daha doğru ve etkili olacağı sonucu çıkmaktadır. Mikro-BT ve geleneksel histomorfometrik analiz avantaj/dezavantajları açısından bakıldığında, histomorfometri ile sadece alınan kesit incelenebilirken, mikro-BT ile 3 boyutlu inceleme yapılabilmektedir. Her iki yönteminde birlikte kullanımı KİK yüzdesini değerlendirmede literatüre daha doğru sonuçlar verecektir. Bununla birlikte bu deneysel çalışmadan elde edilen sonuçların etkinliğini ve güvenliğini değerlendirebilmek için daha fazla deneysel çalışma yapılmasına ihtiyaç vardır.

KAYNAKÇA

1. Marco F, Milena F, Gianluca G, Vittoria O. Peri-implant osteogenesis in health and osteoporosis. *Micron* 2005;36(7):630-644.
2. Park YS, Yi KY, Lee IS, Jung YC. Correlation between microtomography and histomorphometry for assessment of implant osseointegration. *Clinical Oral Implants Research* 2005;16(2):156-160.
3. Öncü E, Büyükerken EB. Dental implantlarda stabilite ölçüm yöntemleri. *Ege Üniversitesi Dişhekimliği Fakültesi Dergisi*. 2015;36(3):115-120.
4. Swain MV, Xue J. State of the art of micro-CT applications in dental research. *International Journal of Oral Science* 2009;1(4):177.

5. Yakıncı ME, Onar K, Depci T, Orhan K, Turan CC. Importance of Micro-Computed Tomography (Micro-CT) in health, Science and Engineering Sciences. *Journal of Biomedical and Clinical Engineering* 2016;81:334-336.
6. Schicho K, Kastner J, Klingsberger R et al. Surface area analysis of dental implants using micro-computed tomography. *Clinical Oral Implants Research* 2007;18(4):459-464.
7. Rebaudi A, Koller B, Laib A, Trisi P. Microcomputed tomographic analysis of the peri-implant bone. *International Journal of Periodontics and Restorative Dentistry* 2004;24(4):316-325.
8. Kim S-H, Choi B-H, Li J, et al. Peri-implant bone reactions at delayed and immediately loaded implants: an experimental study. *Oral Surgery, Oral Medicine, Oral Pathology, Oral Radiology, and Endodontology* 2008;105(2):144-148.
9. Yıldız A, Esen E, Kürkçü M, ve ark. Effect of zoledronic acid on osseointegration of titanium implants: an experimental study in an ovariectomized rabbit model. *Journal of Oral and Maxillofacial Surgery* 2010;68(3):515-523.
10. Şahin FÜ, Topuz Ö. Diş hekimliği arařtırmalarında mikrobilgisayarlı tomografi uygulamaları. *Acta Odontologica Turcica* 2014;31(2):114-120.
11. Cao T, Shirota T, Yamazaki M, et al. Bone mineral density in mandibles of ovariectomized rabbits. *Clinical Oral Implants Research* 2001;12(6):604-608.
12. Castaneda S, Largo R, Calvo E, et al. Bone mineral measurements of subchondral and trabecular bone in healthy and osteoporotic rabbits. *Skeletal Radiology* 2006;35(1):34-41.
13. Park S-Y, Kim K-H, Koo K-T, et al. The evaluation of the correlation between histomorphometric analysis and micro-computed tomography analysis in AdBMP-2 induced bone regeneration in rat calvarial defects. *Journal of Periodontal & Implant Science* 2011;41(5):218-226.
14. Burghardt AJ, Link TM, Majumdar S. High-resolution computed tomography for clinical imaging of bone microarchitecture. *Clinical Orthopaedics and Related Research®* 2011;469(8):2179-2193.