

KOYUN ÇİÇEĞİ ve BULAŞICI EKTİMA (ORF) ENFEKSİYONU TANISI KONULMUŞ KOYUNLARA ait DERİ LEZYONLARINDA MATRİKS METALLOPROTEİNAZ ve VASKÜLER ENDOTELİYAL GELİŞME FAKTÖRÜNÜN İMMUNOHİSTOKİMYASAL TEKNİKLE SAPTANMASI
DETERMINATION of MATRIX METALLOPROTEINASE and VASCULAR ENDOTHELIAL GROWTH FACTOR with IMMUNOHISTOCHEMICAL TECHNIQUE IN SHEEP POX and CONTAGIOUS ECTHYMA (ORF) INFECTION DIAGNOSED in SKIN LESIONS

Okay SAĞNAK¹, Latife ÇAKIR²

¹ Melikgazi İlçe Gıda Tarım ve Hayvancılık Müdürlüğü, Kayseri

² Erciyes Üniversitesi Veteriner Fakültesi, Patoloji Anabilim Dalı, Kayseri

ÖZET: Bu çalışmada aynı Poxviridae familyası içerisinde iki farklı virus türü tarafından oluşturulan Koyun Çiçeği ve Orf enfeksiyonlarına bağlı deri lezyonlarında matriks metalloproteinazların (MMP-1), ve Vasküler Endotelial Gelişme Faktörünün (VEGF) aktivasyonlarının etkisinin belirlenmesi ve böylece bu hastalıkların patogenezinin araştırılması amaçlandı. Bu amaçla Kayseri ve Yozgat illerinin değişik bölgelerinde eş zamanlı ortaya çıkan Orf virus (ORFV) ve Koyun Çiçeği virus (KÇV) enfeksiyonları histokimyasal ve immunohistokimyasal olarak değerlendirildi. Çalışmada pox virus ve parapox virüs antijenleri, deride dejenerat epitel hücrelerinin sitoplazmasında, koyun çiçeği hücrelerinin (KÇH) ise sitoplazmasında ve çekirdeğinde immunohistokimyasal tekniklerle saptandı. Koyun çiçeği virüsü enfekte doku kesitlerine (deri) matriks metalloproteinaz (MMP), Metalloproteinazların spesifik doku inhibitörlerinin (TIMP) ekspresyonları araştırıldı. Makroskopik ve histopatolojik bulgular deride ve daha az şiddette eklemlerinde görüldü. Koyun çiçeği ile enfekte deri dokusunda epitelial hiperkeratoz, akantoz, dejenerasyon ve nekroz görüldü. Eozinofilik intrasitoplazmik inklüzyonlu çok sayıda koyun çiçeği hücresi (cellules claveluses) görüldü. Bulaşıcı ektima vakalarında ise kahverengimsi-gri renkte kabuk oluşumu belirgindi. Histopatolojik olarak retikuler dejenerasyon (çekirdek piknozu ve hidropik değişiklik), epidermal proliferasyon, intradermal mikroapseler belirgindi. Normal dokulara göre pox enfekte dokularda MMP-1, immunoreaktivitesi önemli düzeyde azalmıştı. Ancak TIMP immunoreaktivitesi enfekte koyun çiçeği virüsü ile enfekte deri ve akciğer dokularında daha çok belirgindi. Koyun çiçeği virusunun ekstrasellüler matriksi yıkımlayarak epidermal ve dermal etkilere neden olduğu hipotez edildi. ORFV ile enfekte dokularda ise damarlarda VEGF ekspresyonu görülmedi. Bu durum formalin tespitli parafin bloklarda negatif sonuçlar alınabileceği şeklinde yorumlandı.

Anahtar kelimeler: Koyun çiçeği, bulaşıcı ektima (Orf), histokimya-immunohistokimya, matriks metalloproteinaz, vasküler endotelial gelişme faktörü

*Yüksek Lisans tezinden özetlenmiş olan bu çalışma Erciyes Üniversitesi Bilimsel Araştırma Projeleri Birimi tarafından SBT -07-49 no'lu proje ile desteklenmiştir.

Makale Geliş Tarihi : 10.06.2014
Makale Kabul Tarihi: 14.07.2014

ABSTRACT: In this study, the Poxviridae family includes two different types of Sheep Pox and Orf infection occurs in the skin lesions of matrix metalloproteinases (MMP-1), and VEGF activation effect of the determination and thus the disease pathogenesis, we aimed to investigate. These purposes of Kayseri in different regions simultaneously occurring Orf virus (ORFV) and Sheep pox (SPV) cases of histochemically and immunohistochemically evaluated. Sheeppox viral antigen was detected in the cytoplasm of sheeppox cells and degenerated epithelial cells of the skin. Nuclear staining was also observed in some typically deformed nuclei of sheeppox cells. Sheep pox to virus -infected tissue sections (skin) matrix metalloproteinase (MMP), specific tissue inhibitor of metalloproteinase (TIMP) expression were investigated. Macroscopic and histopathological findings in the skin and adnexa were seen in less severe. Epithelial hyperkeratosis, acanthosis, degeneration, necrosis was seen sheep pox infected skin tissue, Eosinophilic intracytoplasmic inclusion of the large number of sheep pox cells (cellules claveluses) were seen. Contagious ectyma is a brownish- gray in the case of rent crust formation was characterized. Histopathologically reticular degeneration (pyknosis and hydropic changes in the nuclei, epidermal proliferation, intradermal abscesses were evident. Pox infected tissue in comparison to normal tissue of MMP-1, immunoreactivity was significantly decreased. However, TIMP-1, immunoreactivity with infected sheep pox virus in infected skin and lung tissue was much more pronounced. Vessels wall did not reveal any positive immunostaining.

Key words: Sheep pox, contagious ectyma (Orf), histochemistry-immunohistochemistry, matriks metalloproteinase, vascular, endothelial growth factor

Corresponding Author: Doç. Dr. Latife ÇAKIR
Erciyes Üniversitesi Veteriner Fakültesi,
Patoloji Anabilim Dalı, Kayseri, 38039, TÜRKİYE.
Tel: 0 352 207 66 66 /29926
Fax: 0 352 337 27 40
E-mail: lcakir@erciyes.edu.tr

GİRİŞ Koyun çiçeği virusu Capripoxvirus genusunun bir üyesidir. Virus enfeksiyonu, derinin kılsız bölgelerinde papülo-veziküler ya da nodüler formda görülebilen akut ya da kronik lezyonlarla karakterize enzootik bir hastalıktır (1-4). Deride önce makula denilen küçük eritem bölgeleri oluşur. Bunu tüm vücutta ya da kasık, koltukaltı ve perineum' da sınırlı olan ve orta kısmında ödemli eritem bulunan 0.5-1 cm çapında kabarık ve hafifçe rengi açılmış papül denilen sert şişkinlikler izler (5-7). Tromboz, mononükleer hücre infiltrasyonu, damarsal değişiklikler, ödem, nekroz görülür. Histopatolojik olarak böyle alanlarda sitoplazmalarında inklüzyon cisimciklerinin de bulunduğu koyun çiçeği hücreleri (KÇH) mevcuttur (4).

Bulaşıcı ektima, koyun ve keçilerin mukoz membranlarında püstülleşme eğiliminde ve papulden püstüle değişen ve kabuk oluşumuyla karakterize parapox virus genusunun bir üyesi Orf virus (ORFV) tarafından oluşturulan zoonoz bir hastalıktır. Bulaşıcı ektima % 80 morbitide ve % 5-10 mortalite ile seyredir (7-9). Orf virus (ORFV) ile enfekte deri dokusunda hiperkeratoz ile birlikte epidermal hiperplazi, akantozis, keratinositlerin balonumsu dejenerasyonu meydana gelir. Eozinofilik inklüzyon cisimciği enfekte hücrelerin sitoplazmalarında görülebilir (10,11).

Matris metalloproteinazlar (MMP), fizyolojik ve patolojik doku yıkımında önemli rol oynayan ekstrasellüler matriksin en az bir komponentini proteoliz edebilen, ekstrasellüler proteazlardır. Bu enzimler, doku yeniden yapılanması, morfogenez, yara iyileşmesi ve normal gelişimsel süreç gibi fizyolojik olaylarda önemli rol oynadıkları gibi, tümör hücreleri invazyonu, anjiogenez ve metastaz gibi patolojik olaylarda da rol alır (12,13). Tümü proenzim olarak fibroblastlar, osteoblastlar, kondrositler endotel hücreleri, makrofajlar nötrofiller gibi çeşitli bağ doku hücrelerinden salgılanır. Metalloproteinazların proteolitik aktiviteleri spesifik doku inhibitörleri ile inhibe edilmektedir (14,15). KÇV (Koyun çiçeği virüsü) enfeksiyonu hem epitel hem de fibröz dokuyu etkiler (1). Fibröz doku hastalığın seyrinde önemli rol oynar. Bu bakımdan MMP aktivitelerinin değerlendirilmesi, pox virus enfeksiyonlarına bağlı hastalıkların anlaşılmasında oldukça önemlidir (16).

Vasküler Endotel Büyüme Faktörü (VEGF), vasküler sistem boyunca dizilmiş vaskülojenenez, anjiogenez veya kemotaksi gibi fizyolojik ve kanser, neovasküler hastalıklar veya kronik inflamatuvar hastalıklar gibi patolojik olaylarda rol alan endotel hücreleri için bilinen en özgül mitojendir (11,17). Yapılan çalışmalarda ORFV'un VEGF genine benzer kodları bulundurduğu ortaya konmuştur (18-22). ORFV enfeksiyonunun karakteristik histolojik bulguları olan yaygın vaskülarizasyon, hücre proliferasyonu, epitel hücrelerinin vakuoler dejenerasyonu viral VEGF aktivitesiyle ilişkilendirilmiştir. Fonksiyonel VEGF eksikliği olan ORFV enfeksiyonlarında lezyonların şiddetinde azalma olduğu da bildirilmiştir (23,24).

Bu çalışmada aynı familya içerisinde iki farklı tür virus tarafından oluşturulan koyun çiçeği ve ektima hastalıklarının patogenezislerinde matris metalloproteinazların (MMP-1, MMP-2) ve VEGF aktivasyonlarının immunohistokimyasal olarak değerlendirilmesi ve sonuçların karşılaştırılması amaçlanmıştır.

GEREÇ-YÖNTEM

Bu çalışma Erciyes Üniversitesi Deneysel Hayvanları Etik Kurul Başkanlığının 12/18 ve 14/065 nolu karar izni ile gerçekleştirildi. Çalışma materyali Erciyes Üniversitesi Veteriner Fakültesi Klinikleri'ne aşağıdaki gerekçeler ile getirilen hastalardan oluştu.

Koyun Çiçeği

Yozgat Boğazlayan ilçesinden getirilen göz ve kuyruk altında kızarıklık ve şişkinlik bulunan bir aylık kuzuların anamnez bilgisinde, koyun ve kuzulara karma aşı yapıldığı ve bir hafta sonra 30 kuzunun öldüğü öğrenildi. Yaklaşık 300 baş hayvandan oluşan sürüde kuzuların hepsinde anaların ise 30'unda lezyon olduğu öğrenildi. Klinik incelemede ateş (40 °C), kasık, kuyruk altı, yüz, kulak, dudak ve gözde 1-2 cm büyüklüklerde eritematöz makül, ödem, konjesyon ve hemorajik demarkasyona sahip papül ve vezikül gözlemlendi.

Bulaşıcı Püstüler Dermatit-Ektima

Yahyalı-Yeşilköy beldesinden ağız, diş eti bölgesinde karnabahar şeklinde üremeler bulunan iki aylık Halep ve Kilis ırkı oğlakların anamnez bilgisinde Mersin civarından getirilen 530 adet keçiye ait 27 adet oğlakta ağız lezyonları olduğu bildirildi. Lezyonlar çapları 1mm-2cm arasında değişen papillom benzeri, proliferatif, gri, kahverengi renkteydi. Kabuklu, kuru ve yarıklanma gösteren lezyonlar burun, dudak, mukokutan birleşme yerleri, dişeti, interdigital boşluk, koroner bantın yukarısındaydı. Bazı vakalarda kabuklar yerlerinden kalkmış, yerlerinde ülserli alanlar mevcuttu. Uygulanan tedavi süresi içerisinde 27 oğlağın da öldüğü bildirildi. Pox virus (koyun çiçeği) ve Parapox Orf virus (Bulaşıcı püstüler dermatitis -Ektima) enfeksiyonları tipik muayene bulgularına göre klinik olarak teşhis edildi.

Patolojik incelemeler

Nekropsileri yapılan koyun ve keçilere ait lezyonlu deri örnekleri alındı. Deri örnekleri, koyun çiçeğinde (7 kuzu) papüler lezyonlardan; bulaşıcı ektimada (6 oğlak) ise proliferatif alanlardan toplandı. Örnekler %10'luk tamponlu formalinde tespit edilip rutin doku takibi işlemi uygulandı. Mikrotom ile 5-6 mikron kalınlığında seri kesitler alındı ve kesitler Hematoksilin-Eosin (HE) ile boyandı.

Hiperimmün Serum Elde Edilmesi

Pox virus ve Parapox Orf virus antijenlerinin lezyonlu deri kesitlerinde lokalizasyonlarını gösterebilmek amacıyla immün serum elde edildi.

İmmünizasyon amacıyla iki adet erişkin Yeni Zelanda tavşanı kullanıldı. Bu amaçla 1 ml attenüye pox aşısı-POXVAC (VETAL Aş. Laboratuvarı) ve 1ml Freund' complete adjuvant (Sigma) ile karıştırılarak intramusküler olarak birinci ve beşinci günlerde inokule edildi. Onuncu günde ise kulak venine intravenöz yolla adjuvantsız olarak 1ml antijen inokule edildi. Bu enjeksiyondan 15 gün sonra kalpten kan alındı. Kan serumu elde edilip kullanılıncaya kadar -20°C'ye kaldırıldı [24]. Aynı işlem Ektima aşısı-PENORF (Pendik Veteriner Kontrol Enstitüsü) ile gerçekleştirildi.

İmmunoperoksidaz Boyama

Klinik muayenede Pox teşhisi yapılmış kuzu ve

parapox -Orf teşhisi yapılmış oğlakların deri örneklerinden hazırlanmış parafin bloklardan poly-Lysine ile kaplı lamlara 4-6 µm kalınlığında seri kesitler alındı. Kesitlerde koyun çiçeği ve bulaşıcı ektima antijenini belirlemek için Gülbahar ve ark (24) tarafından önerildiği şekilde streptavidin-biotin-peroksidaz kompleksi (SABK) tekniği kullanıldı. SABK teknik için alınan hazır kit (Zymed, Histostain Plus Kit, California, USA) kullanıldı.

Primer antikolar [MMP-1 (Collagenase-1) Ab-6 (1:50); TIMP-1 Epitope Specific Rabbit Antibody (1:50) Goat Anti-VEGF Receptor 1 Polyclonal Antibody, Unconjugated (1:50), Goat Anti-VEGF Receptor 2], üretici firmanın önerileri doğrultusunda ve daha önce yapılan ön çalışmalarla belirlenen oranlarda sulandırıldı. Tüm preparatlar dijital kamera (Olympus DP71) ve dijital program (DP Controller and the DP Manager) uyumlu mikroskop (BX-51, Olympus) her bir kesitin 4 farklı mikroskop sahası 10x- 40x objektif büyütmeleri ile incelenerek görüntüldü.

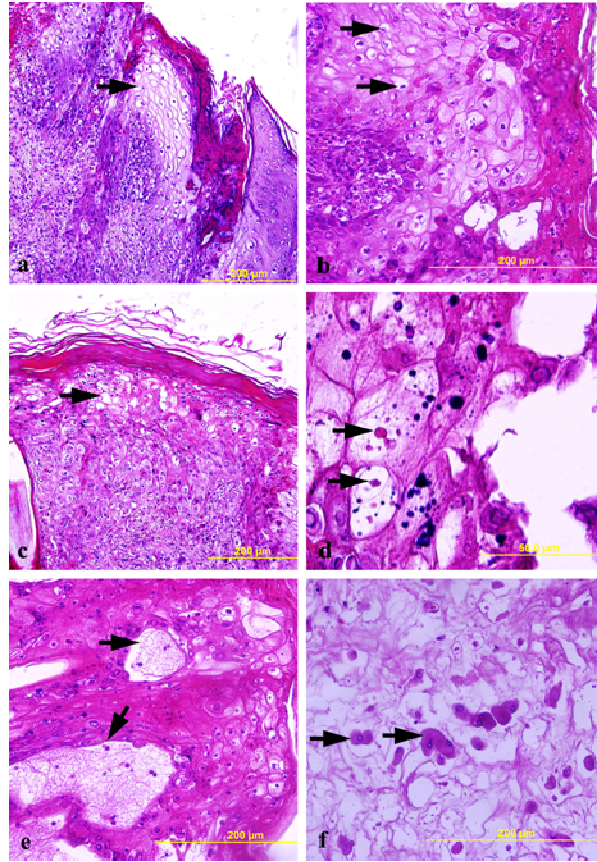
BULGULAR

Histolojik ve İmmunohistokimyasal Bulgular

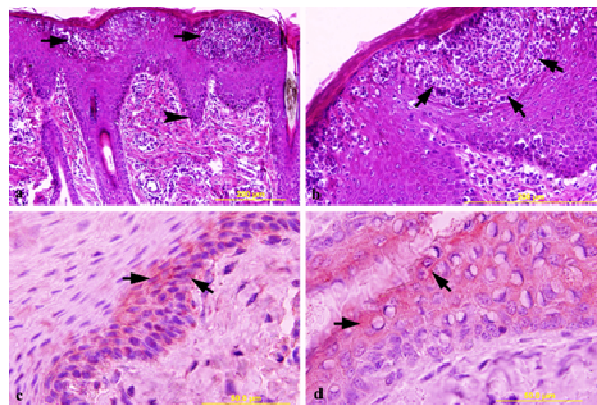
KÇV ile infekte kuzuların deri lezyonlarının histopatolojik incelenmesinde tüm deri katmanlarının etkilendiği görüldü. Epidermal bulgular akantozis, parakeratozis ve hiperkeratoz, pembe sıvıyla dolu mikrovezikülleri ile hipertrofik ve hiperplastik hücrelerde hidropik/balonumsu ve retiküler dejenerasyondan ibaretti. Dejeneratif keratinositlerde eozinofilik intrasitoplazmik inklüzyon cisimcikleri (Borrel'in Guarnieri cisimcikleri) görüldü. Dermiste vaskulitis, yoğun mononükleer hücreler ve az sayıda nötrofil lökosit, yağ bezleri, seböz bezlerde yaygın dejeneratif ve nekrotik değişiklikler oldukça belirgindi Pox virüs enfeksiyonu için diagnostik olan koyun çiçeği hücrelerinde (cellules claveleuses) intrasitoplazmik inklüzyon cisimcikleri görüldü. (Şekil 1a-f).

Ektima olgularında; kalın bir kabukla örtülü rete ridges uzantılı epidermal proliferasyonlar gözlemlendi. Epidermiste parakeratotik, ortokeratotik hiperkeratoz, hiperplazi (akantoz ve hipergranulozis), stratum spinosumda keratinositlerin şişkinliği, vakuolasyonu, gözlemlendi. Epidermiste multifokal ülserler, intraepidermal subepidermal vezikulopüstüller ve mikroapseler serosellüler kabukla örtülüydü. (Şekil 2a-b). Derinin proliferatif alanlardan yapılan kesitlerinde ORFV'nin lokalizasyonu epidermiste tuğla kırmızı renkte immunoreaktivite gösterdi (Şekil 2c-d). KÇV antijen için pozitif materyal tuğla kırmızı renkte dermiste mononükleer hücrelerin (KÇH) stoplazmalarında sitoplazmik şekilde görüldü. Benzer şekilde pozitif reaksiyonlar kıl folliküllerinde ve bazı yağ bezi, epitellerinde mevcuttu. İmmunopozitif boyanmış koyun çiçeği hücreleri damar duvarları, sinir fibrilleri, kollajen demetleri, ekleni bezleri arasında saptandı. (Şekil 3a-d). İnterasitoplazmik inklüzyon cisimcikleri HE ile boyanmış preparatlarda rahatlıkla görülürken immun boyanmada pozitif reaksiyon görülmedi. MMP-1 ile boyanmış kesitlerde güçlü zayıf immun reaksiyonlar gözlenirken kontrol kesitlerde güçlü immunreaktivite gözlemlendi. Özellikle koyun çiçeği hücreleri etrafında immunreaktivite daha az görüldü. (Şekil 4a-d). TIMP-1 ile dermiste yangısal

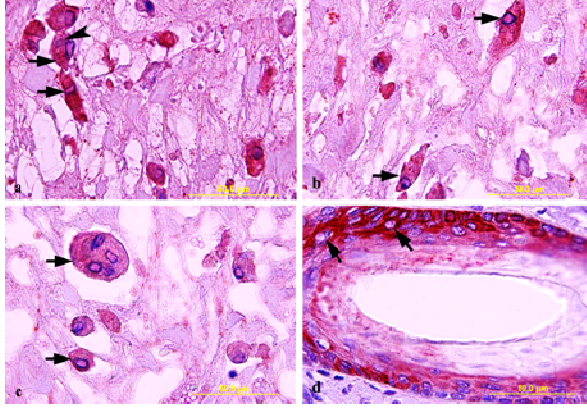
hücrelerde belirgin immunreaktivite gözlemlendi (Şekil 5a-b).



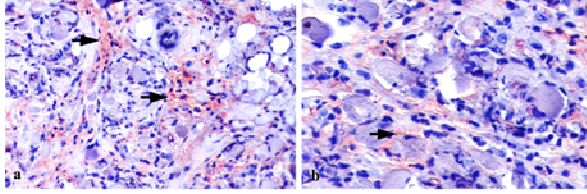
Şekil 1. Koyun çiçeği lezyonlarının histopatolojik bulguları, (Hematoksilen-Eosin boyama) (a) Keratinositlerin hidropik/retiküler dejenerasyonu (siyah oklar), x200. (b) Şiddetli hiperkeratoz epitel hiperplazisi (hidropik), epitel dejenerasyonu (ok), x400. (c) Epidermiste belirgin balonumsu dejenerasyon ve inklüzyon cisimciği (ok), x200. (d) Epidermiste hiperplastik ve dejeneratif değişiklikler mikrovezikülasyon (oklar), x1000. (e) Yoğun hücreler arasında koyun çiçeği inklüzyon cisimcikli (ok) koyun çiçeği hücresi, x400. (f) Dermiste tek ya da iki çekirdekli koyun çiçeği hücreleri, x400.



Şekil 2. Oğlak deri, Hematoksilen-Eosin boyaması. (a-b) Stratum spinosum hücrelerinde akantozis (ok başı), mikroapseler (oklar), intraepitel balonumsu dejenerasyon (a) x200, (b) x400. (c-d) Epitel hücrelerinde immunreaktivite (oklar), x400. SABK/AEC, hematoksilen karşıt boyama.



Şekil 3. Kuzu, Deri (SABK/AEC, hematoxilen karşıt boyama, (a-b) Sitoplazmalarında inklüzyon bulunan (ok) KÇH pozitif immün boyanma (oklar), x 400. (c) Dermise infiltrat olmuş çok çekirdekli (siyah ok) yangısal hücreler, Koyun Çiçeği Hücreleri (beyaz oklar), x 400. (d) Kıl follikülü sebace bez epitellerinde pozitif immünreaktivite (oklar), x 400.



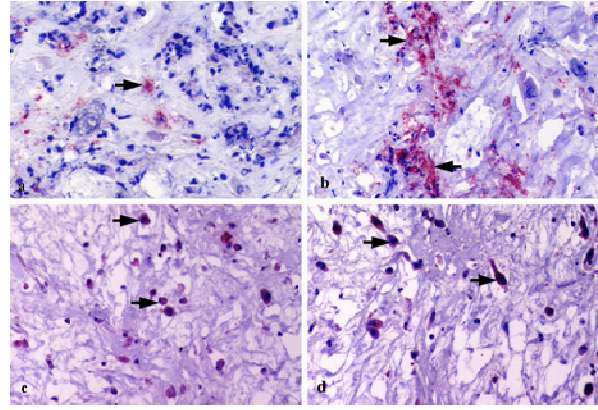
Şekil 4. (a) MMP-1 pozitif alanlar (oklar), normal deri, dermis. İmmunohistokimya [MMP-1 (Collagenase-1) Ab-6], x200. (b) MMP-1pozitif hücreler (oklar) pox infekte deri, kontrol deriye göre azalmış immünreaktivite. İmmunohistokimya [MMP-1 (Collagenase-1) Ab-6], x400.

TARTIŞMA VE SONUÇ

Bu çalışmada Kayseri ve Yozgat illerinin farklı bölgelerinde ortaya çıkan Koyun Çiçeği ve Bulaşıcı Ektima enfeksiyonunda deri lezyonları histokimyasal ve immunohistokimyasal olarak değerlendirilmiştir. Kayseri’de özellikle Pox virüs salgınlarının yoğun şekilde görülmesi bakımından çalışma önem arz etmektedir. Araştırmamız sırasında alınan anamnez bilgilerine göre bu hastalıklar, dışarıdan ithal edilen hayvanların sürüye girişinden sonra gözlenmiştir. Kayseri de bazı yörelerinde hastalığın ilk defa görülmesi hastalığın ülkeler arası hayvan hareketleriyle taşındığı görüşünü desteklemektedir (7,25-28).

Koyun çiçeği sistemik bir hastalık olup başta akciğerler olmak üzere kalp, böbrekler, karaciğer, adrenler, tiroid ve pankreasta da lezyonlar oluşabilir (4,28-34). Bu çalışmada epidermis ve dermis lezyonlarının koyun çiçeği enfeksiyonunu karakteristik olarak yansıması bakımından deri dokusu tercih edilmiştir. Epiteliotropik Parapox virus (ORFV), hasarlı deriyi infekte eder ve keratinositlerde çoğalır (35-40). Koyun çiçeği tüm yaş grubundaki koyunlarda gözlenmekle birlikte en fazla kuzular etkilenir (4). Benzer şekilde bulaşıcı ektima özellikle 3 ile 6 aylık genç hayvanlarda görülür. Her iki hastalıkta genç hayvanlarda beslenme bozukluğu,

immünsupresyon ve sekonder enfeksiyonlar nedeniyle



Şekil 5. (a) TIMP-1 immünreaktivite (ok) normal deri, dermis. İmmunohistokimya [TIMP-1 Epitope Specific Rabbit Antibody], x400. (b) TIMP-1 pozitif hücreler (oklar) pox enfekte kuzu, deri immünreaktivite (oklar), İmmunohistokimya [TIMP-1 Epitope Specific Rabbit Antibody], x400. (c-d) TIMP-1 immünreaktivite (oklar), dermiste Koyun Çiçeği Hücreleri İmmunohistokimya [TIMP-1 Epitope Specific Rabbit Antibody] x400.

ölümcül seyrederek (40). Bu çalışmada görülen ektima vakalarının kolostrumu yeterince alamayan oğlaklarda görülmesi ve çiçek vakalarının ise kuzularda karma aşından hemen sonra ve yüksek mortalite ile seyretmesi de gençlerde poks virüs enfeksiyonlarında immünsupresyonun etkinliği daha önceki çalışmalarla (40) uyumlu bulunmuştur. Koyun çiçeği lezyonlarında, vasküler değişiklikler, sitoplazmik inklüzyonlu KÇH (cellules clavelleuses) karakteristiktir (4,30,41,42). Bulaşıcı ektimada epidermiste hiperplazi, hidropik dejenerasyon, mikroapse, dermiste dermal neovaskularizasyon, mononükleer hücre infiltrasyonu tipiktir (43-48). Çalışmamızda, stratum korneum da hiperkeratoz ve akantozisin görüldüğü deri hiperplazisi, spinozumda eozinofilik, yuvarlak/oval şekilli inklüzyon cisimcikleri ve dermiste tipik koyun çiçeği hücreleri (çok çekirdekli hücreler), yaygın vaskülitis, yağ bezleri/seböz bezlerde yaygın dejeneratif ve nekrotik değişikliklerin varlığına göre koyun çiçeği tanısı doğrulandı. Bulaşıcı ektimada ise epidermiste seroselluler kabuk altında proliferasyon, intrasitoplazmik inklüzyon cisimcikleri bulunan dejenerat keratinositler, mikroapsenin varlığında tanı histopatolojik olarak teyit edildi.

İmmunohistokimyasal olarak KÇH (21,41,42,49,50) ve ORFV (51) nun antijenin dağılımına yönelik değişik araştırmalar mevcuttur. Gülbahar ve ark. (24), 1-2 aylık Akkaraman kuzularda ortaya çıkan koyun çiçeği vakalarında antijenik dağılımı immunohistokimyasal olarak değerlendirmişlerdir. Epidermin dejeneratif keratinositlerinde mikrovaziküllerde pozitif reaksiyonları saptamışlardır. Dermiste bulunan koyun çiçeği hücrelerinde güçlü immün boyanma gözlemişlerdir. Pozitif reaksiyonları dejenerat kıl follikülleri ve seböz bez epitellerinde de göstermişlerdir. Araştırmacılar, HE boyamada inklüzyon cisimciklerini kolaylıkla demonstre ettiklerini ancak immün pozitif boyanmanın gerçekleşmediğini bildirmişlerdir. Çalışmamızdaki antijenik pozitif boyanma ve lokalizasyonu araştırmacıların bulgularıyla uyumluydu. Ayrıca mevcut çalışmamızda da inklüzyon cisimciklerinde herhangi bir immün reaktivite gözlenmedi.

Vigarıo ve Ferraz (35), kullanılan immün serumun, yapısında çeşitli antijenik komponentler bulunduran KÇV'nun diferensiasyonu için yeterli olmayacağını ve inkluzyon cisimciğinde pozitif reaktivitenin olamayacağını ileri sürmüşlerdir. Bununla birlikte Minkus ve ark (51), formalin solüsyonu tespit edilmiş poliklonal antikorların immün reaksiyonda yeterli olmayacağını bildirmişlerdir. Gülbahar ve ark (24), KÇV'nun farklı antijenik komponentlerinin saptanmasında KÇV proteinlerinin monoklonal olarak kullanılmasının reaktivitede etkin olacağını bildirmişlerdir. Mevcut çalışmamızda da kullanılan KÇV serumunun poliklonal olması ayrıca formalin tespitli parafin dokularda immün boyamanın yapılmış olması literatür verileriyle uyumlu bulunmuştur (24,41,42,49-51). Çalışmamızda ORFV'nun pozitif antijenik reaktivitesi epidermisde stratum spinosumun proliferatif spinozum hücrelerinde saptanmıştır. Bu bulgu, ORFV'nun karakteristik bulgusu olan epidermal hücrelerin sitoplazmasında replikasyonu (52) görüşünü desteklemektedir. Çalışmamızda KÇH sitoplazmalarında gözlenen immün pozitif reaksiyon bazı vakalarda çekirdekte de gözlenmiştir. Benzer şekilde Mohanty et al (49), domuz pox virüsü antijenini, Gülbahar ve ark (24), KÇV'nun hem sitoplazma hem de çekirdekte saptamışlardır. Kitamoto ve ark al (50), sığır pox virusunu monoklonal antikorlar kullanılarak IFA testi ile demonstre etmişlerdir. Pox virusların DNA replikasyonu için sitoplazma gerekli iken çekirdek için böyle bir durum söz konusu değildir (52,53). Dolayısıyla çalışmamızda gözlenen çekirdek boyanması araştırmacılarla (24,50,52,53) benzer nitelikte olup rutin doku takibi ve immün boyanma sırasında oluşan artefaktla ilişkili olduğu düşünüldü.

Matriks metalloproteinaz (MMP)'lar ekstrasellüler matriks (ESM) bileşenlerini yıkıma uğratan, Zn⁺⁺ ve Ca⁺⁺'a bağımlı bir nötral endopeptidaz ailesidir. MMP'lerin aktivitesi yangısal hücrelerin infiltrasyonu, fizyolojik ve patolojik doku dönüşümü, anjiogenezis düz kas hücre migrasyonu ve proliferasyonu gibi aterosklerotik plak oluşumu, tümör invazyonu, metastaz ile ilişkili birçok süreç için temeldir (12,13,14). MMP-1, MMP-2, anjiogenezde rol alan en önemli matriks metalloproteinazlardır (54). MMP-1 tip I kollajen matriks içine endotelial hücre migrasyonu için gereklidir (13). MMP'lerin regüle edilmeleri, doku matriks metalloproteinaz inhibitörleri (TIMP) aracılığıyla sağlanmaktadır (12,14,15). TIMP'lerin bilinen ilk biyolojik fonksiyonu keşfedilmelerine sebep olan kollajenaz inhibisyonudur (13).

Trombosit kaynaklı büyüme faktörleri süper ailesinin üyesi olan VEGF (21) dokularda vasküler akışı tetikleyen endotel hücre mitojenidir. (22,23). Vasküler endotel hücrelerinde VEGF'nin yüksek afinite gösterdiği 3 reseptör gösterilmiştir. VEGFR-1/Flt-1 (fms-like tyrosinekinase-1), VEGFR-2/Flk-KDR (kinasedomain region-fetal liverkinase), VEGFR-3/ Flt-4 (fms-like tyrosine kinase-4) (17,18,19). Tirozin kinaz reseptör ailesinden olan VEGF reseptörleri içinde anjiogenez sürecinde en önemli rolü Flk-1/KDR reseptörü oynamaktadır. Alınan sinyali hücre içine ileterek hücre proliferasyonu ve kemotaksise neden olmaktadır. VEGF ailesi kan damarlarının yapılanmasını ve damar geçirgenliğini VEGFR-1/Flt-1 ve VEGFR-2/Flk KDR reseptörleri ile etkileşerek kontrol ederler (19-21). VEGFR-2,

VEGF'nin mitojenik ve permeabilite etkisinde en önemli reseptördür. VEGFR-1 patolojik anjiogenez negatif yönde etkileyerek VEGFR-2'nin proanjiyojenik etkilerini azaltmaktadır (22,23).

KÇV enfeksiyonunda MMP, TIMP, EGFR'nin pox virus enfeksiyonlarındaki etkisi ile ilişkili araştırmalar mevcuttur (42,49,50). Haligür ve ark. (55), koyun çiçeği tanısı konulmuş parafin bloklarda MMPs, TIMP-1 ekspresyonunu araştırmışlardır. Araştırmacılar pox enfekte dokularda MMP-1,7,9 reaktivitesinin oldukça düşük düzeyde olduğunu, TIMP-1 reaktivitesinin ise oldukça yüksek olduğunu ortaya koymuşlardır. Mevcut çalışmamızda da MMP-1 reaktivitesi pox enfekte dokularda oldukça düşükken TIMP-1 reaktivitesi yüksek düzeydeydi. Bu sonuçla araştırmacılarla uyumlu olarak pox virüsü enfeksiyonlarının da MMP ve TIMP-1 etkin rolünün olduğu şeklinde bir değerlendirme yapılabilir.

ORFV tarafından ekspre edilen VEGF aracılığıyla damar proliferasyonu ve dilatasyonu gelişir (11). Özellikle immün yetersiz bireylerde yaralı deri bölgesine uygulanmış ORFV'nun rejenerere olan epitel tabakasında (20,21) çoğaldığı ve aşırı derece proliferatif ve persiste ORFV lezyonlarının geliştiği bildirilmiştir (22,23). Viral VEGF'ün ekspresyonu bu rejeneratif yanıtı devam ettirir ve böylece virusun çoğalmasını destekler (23,24). Viral VEGF'nin diğer bir etkisi, ORFV lezyonları iyileşirken oluşan aşırı kabuk oluşumudur. Kabuk, yoğun şekilde infeksiyöz virus içerir. Oluşan kabuklanmayla virus çevresel inaktivasyona karşı korunur. Bu şekilde, enfeksiyondan 1 yıl sonra bile, virus enfektif olarak kalıp bulaşmayı sağlayabilir (8,22,23). VEGF'in parapox enfeksiyonlarında ekspresyonu ile yapılan çalışmalarda Mile assay (vascular permeability assay), IFA, Proliferasyon assay gibi tekniklerle demonstrasyon sağlanmıştır. (27,35,56,57). Bir çalışmada (22), immunohistokimyasal teknik poliklonal rabbit anti-human von willebrand faktörle çalışılmıştır. Çalışmamızda kullanılan Goat Anti-VEGF Receptor 1 ve Goat Anti-VEGF Receptor 2 ile kesitlerde herhangi bir pozitif boyanma gözlenmemiştir. Bu sonuç, coğrafi olarak farklı izolatların bulunduğu göz önünde bulundurulduğunda bu bölgedeki ORFV suşu ile kullandığımız reseptörlerin uyumlu olmadığı şeklinde yorumlanabilir.

KAYNAKLAR

1. Jones TC, Hunt RD, King NW. Diseases caused by viruses. In: Veterinary Pathology, Jones TC, Hunt RD, King NW (eds), Lippincott Williams & Wilkins. London, 1997, pp 206- 207.
2. Davies FG. Sheep and Goat pox. In: Gibbs EPJ (ed.): Virus diseases of food animals. Academic Press. London, 1981, pp 733-748.
3. Damon I. Poxviridae and their replication. In Fields Virology. Raven Press Ltd. New York, 2007, pp 2079-2081.
4. Yager JA, Scott DW, Wilcock BP: The skin and appendages. In: Pathology of Domestic Animals (eds). Jubb KVF, Kennedy PC, and Palmer N (4th ed). Academic Press, San Diego, CA, 1993, pp 628-664.
5. Daoud JAH. Sheep pox among Australian sheep in Jordan. Trop Anim Health Prod 1997; 29: 251-252.

6. Singh IP, Pandey R, Srivastava RN. Sheep pox: A review. *Vet Bull* 1979; 49: 145-154.
7. Senthilkumar V, Thirunavukkarasu M, Kathiravan G. Survival time in sheep affected by sheep pox and enterotoxaemia. *J Anim Vet Adv* 2006; 5: 647-650.
8. Housawi FMT. Biochemical changes associated with experimental orf infection in sheep and goat. *Pak Vet J* 2000; 22: 8-10.
9. Nandi S, De UK, Chowdhury S. Current status of contagious ecthyma or orf disease in goat and sheep—A global perspective. *Small Ruminant Research* 2011; 96: 73-82.
10. Watt JAA. Contagious pustular dermatitis. In: Martin, W.B, Aitken, I.D. (Eds.), *Diseases of Sheep*. Blackwell, Oxford. 1983, pp 185-188.
11. Zhao K, Song D, He W, et al. Identification and phylogenetic analysis of an Orf virus isolated from an outbreak in sheep in the Jilin province of China. *Vet Microbiol* 2010; 19: 408-415.
12. Shweiki D, Itin A, Soffer D, et al. Vascular endothelial growth factor induced by hypoxia may mediate hypoxia-initiated angiogenesis. *Nature* 1992; 359: 843-845.
13. Matrisian LM. Metalloproteinases and their inhibitors in matrix remodeling. *Tig April* 1990; 64: 31-36.
14. Aksun SA, Özmen D, Bayındır O. Metalloproteinazlar, inhibitörleri ve ilişkili fizyolojik ve patolojik durumlar. *Klin Tıp Bilimleri* 2001; 21: 332-342.
15. Amelina C, Caruntu ID, Giusca SE, et al. Matrix metalloproteinases involvement in pathologic conditions. *Rom J of Morphol Embryol* 2010; 51: 215-228.
16. Lecouter J, Lin R, Ferrara N. VEGF: A novel mediator of endocrine-specific angiogenesis, endothelial phenotype and function. *Ann N Y Acad Sci* 2004; 1014: 50-57.
17. Robinson A J, Mercer AA. Parapoxvirus of red deer: evidence for its inclusion as a new member in the genus Parapoxvirus. *Virology* 1995; 208: 812-815.
18. Shweiki D, Itin A, Soffer D, et al. Vascular endothelial growth factor induced by hypoxia may mediate hypoxia-initiated angiogenesis. *Nature* 1992; 359: 843-845.
19. Lyttle DJ, Fraser KM, Fleming SB, et al. Homologs of vascular endothelial growth factor are encoded by the poxvirus orf virus. *J Virol* 1994; 68: 84-92.
20. Rziha HJ, Henkel M, Cottone R, et al. Parapoxviruses: potential alternative vectors for directing the immune response in permissive and non-permissive hosts. *J Biotechnol* 1999; 73: 235-243.
21. Ueda N, Inder MK, Wise LM, et al. Parapoxvirus of red deer in New Zealand encodes a variant of viral vascular endothelial growth factor. *Virus Res* 2007; 124: 50-58.
22. Ferrara N. The role of VEGF in the regulation of physiological and pathological angiogenesis. *Am J Physiol Cell Physiol* 2001; 280: 1358-1366.
23. Savory LJ, Stacker SA, Fleming SB, Niven BE, Mercer AA. Viral vascular endothelial growth factor plays a critical role in orf virus infection. *J Virol* 2000; 74: 10699-10706.
24. Wise LM, Savory LJ, Dryden NH, et al. Major amino acid sequence variants of viral vascular endothelial growth factor are functionally equivalent during Orf virus infection of sheep skin. *Virus Res* 2007; 128: 115-125.
25. Gülbahar MY, Çabalar M, Gül Y, et al. Immunohistochemical detection of antigen in lamb tissues naturally infected with sheeppox virus. *J Vet Med B Infect Dis Vet Public Health* 2000; 47: 173-181.
26. Bhanuprakash V, Moorthy ARS, Krishnapa G, Sirinivasa GRN and Indrani BK An epidemiological study of sheep pox infection in Karnataka State. *Rev Sci Tech Int Epiz* 2005; 24: 909-920.
27. Balinsky CA, Delhon G, Simoliga G, et al. Rapid preclinical detection of Sheep pox virus by Real-Time PCR Assay. *J Clin Microbiol* 2008; 46: 438-442.
28. Garner MG, Swarkar SD, Brett EK, et al. The extent and impact of sheep pox and goat pox in the state of Maharashtra, India *Trop Anim Health Prod* 2000; 32: 205-223.
29. Bhanuprakash V, Indrani BK, Hosamani M, et al. The current status of sheep pox disease. *Comp Immunol Microbiol Inf Dis* 2006; 29: 27-60.
30. Haig DM, Mercer AA. *Ovine diseases*. *Orf Vet Res* 1998; 29: 311-326.
31. Yeruham I, Pearl S, Abraham A, et al. Simultaneous infections: Lambs with contagious ecthyma and sheep pox or contagious ecthyma and papillomatosis. *Rev Med Vet* 1998; 49: 1115-1120.
32. Ramprabhu R, Priya WSS, Chandran NDJ, et al. Clinical, hematological, epidemiological and virological studies in two sheep pox outbreaks. *Ind J Small Rum* 2002; 8: 129-130.
33. Singari A, Moorthy AS, Rama RP. Sheep pox. *Livestock Adv* 1990; 15: 40-42.
34. Altinsaat MS, Milli H. Doğal koyun çiçeğinde deri lezyonlarının ışık ve elektron mikroskopik incelenmesi. *Doga-Tr J Vet Anim Sci* 1993; 17: 97-103.
35. Vigario JD, Ferraz FP. Study of sheep-pox virus synthesis by fluorescent antibody technique. *Am J Vet Res* 1967; 28: 809-813.
36. Reid HW, Orf. In: Martin WB, Aitken ID (3rd ed), *Diseases of Sheep*, Blackwell Science. Oxford. 2003; pp 261-263.
37. Matthews REF. Classification and nomenclature of viruses. Third report of the international committee on taxonomy of viruses. *Intervirology* 1979; 12: 150-280.
38. Robinson AJ, Balassu TC. Contagious pustular dermatitis (orf). *Vet Bull* 1981; 51: 771-782.
39. Burgu I, Toker A. Isolation of ecthyma contagiosum virus (orf) from the gingiva of a lamb. *Ankara Univ Vet Fak Derg* 1984; 32: 230-239.
40. Çabalar M, Voyvoda H, Sekin S. The case of *Ecthyma contagiosum* (Orf) in a sheep flock in Van. *Ankara Univ Vet Fak Derg* 1996; 43: 45-51.
41. Guo J, Zhang Z, Edward JF, et al. Characterization of a North American orf virus isolated from a goat with persistent proliferative dermatitis.

- Virus Res 2003; 93: 169–179.
42. Gülbahar MY, Davis WC, Yüksel H, et al. Immunohistochemical evaluation of inflammatory infiltrate in the skin and lung of lambs naturally infected with sheeppox virus. *Vet Pathol* 2006; 43: 67-75.
 43. Özmen O, Kale M, Haligur M, et al. Pathological, serological, and virological findings in sheep infected simultaneously with Bluetongue, Pestes-des-petits-ruminants, and Sheep pox viruses. *Trop Anim Health Prod* 2009; 41: 951-958.
 44. Ndikuwera J, Odiawo GO, Usenik EA, et al. Chronic contagious ecthyma and caseous lymphadenitis in two Boer goats. *Vet Rec* 1992; 131: 584–585.
 45. de la Concha-Bermejillo A, Guo J, Zhang Z, et al. Severe persistent orf in young goats. *J Vet Diagn Invest* 2003; 15: 423–431.
 46. Yeruham I, Perl S, Abrahamc A. Orf infection in four sheep flocks. *Vet J* 2000; 160: 74–76.
 47. Housawi FM, AbuElzein EM. Contagious ecthyma associated with myiasis in sheep. *Rev Sci Tech* 2000; 19: 863–866.
 48. Smith GW, Scherba G, Constable PD, et al. Atypical parapoxvirus infection in sheep. *J Vet Intern Med* 2002; 16: 287–292.
 49. Mohanty PK, Verma PC, Rai A. Detection of swine pox and buffalo pox viruses in cell culture using a protein a horseradish peroxidase conjugate. *Acta Virol* 1989; 33: 290–296.50.
 50. Kitamoto N, Hiroi K, Miyamoto K, et al. Virus-specific early antigen expressed in the nucleus of cowpox virus-infected cells. *J Gen Virol* 1990; 71: 235–240.
 51. Minkus G, Czerny CP, Hermanns W. Immunohistological detection of orthopox virus antigen. *J Vet Med* 1991; 38: 701–706.
 52. Moss B, Fields BN, Knipe DM, et al. Poxviridae: The viruses and their replication. In: *Fundamental Virology* (eds), Lippincott-Raven, 3rd. ed Philadelphia, 1996, pp 1163–1197.
 53. Minnigan H, Moyer RW. Intracellular location of rabbit poxvirus nucleic acid within infected cells as determined by in situ hybridization. *J Virol* 1985; 55: 634–643.
 54. Limb GA, Matter K, Murphy G, et al. Matrix metalloproteinase-1 associates with intracellular organelles and confers resistance to lamin A/C degradation during apoptosis. *J Pathol* 2005; 166: 1555-1563.
 55. Haligür M, Özmen O. Immunohistochemical detection of matrix metalloproteinases (MMP) and epidermal growth factor receptor (EGFR) during sheep Pox infection. *Revue Méd Vét* 2009; 160: 574-581.
 56. Inoshima Y, Ishiguro N. Molecular and biological characterization of vascular endothelial growth factor of parapoxviruses isolated from wild Japanese serows (*Capricornis crispus*). *Vet Microbiol* 2010;140: 63-71.
 57. Mercer AA, Wise LM, Scagliarini A, et al. Vascular endothelial growth factors encoded by Orf virus show relevant structure. *J Gen Virol* 2002; 83: 2845-2855.