

**\*METOKSİKLOLORUN BÖBREK VE KARACİĞER DOKULARI ÜZERİNE ETKİSİ  
THE EFFECT OF METHOXYCHLOR ON KIDNEY AND LIVER TISSUES**

**Esra BALCIOĞLU<sup>1</sup>, Betül YALÇIN<sup>1</sup>, Gözde Özge ÖNDER<sup>1</sup>, Saim ÖZDAMAR<sup>2</sup>**

<sup>1</sup>Erciyes Üniversitesi, Tıp Fakültesi, Histoloji ve Embriyoloji Anabilim Dalı, Kayseri

<sup>2</sup>Pamukkale Üniversitesi, Tıp Fakültesi, Histoloji ve Embriyoloji Anabilim Dalı, Denizli

**ÖZ**

Endokrin bozucu; sağlıklı bir organizmada veya onun gelecekteki neslinde endokrin sistemin çalışmasını değiştirerek, sağlık sorunlarına neden olan dışarıdan alınan bir maddedir. Metoksiklor (MXC) yaygın olarak kullanılan organoklorür bir pestisitir. Bu araştırmanın amacı, MXC uygulaması ile oluşturulan oksidatif stresin karaciğer ve böbrek dokusu üzerinde meydana getirdiği değişiklikleri tespit etmektir.

Wistar albino sıçanlar üç gruba ayrıldı. Deney gruplarına 10 ml susam yağı içinde 8 mg/kg ve 16 mg/kg intraperitoneal olarak 20 gün verildi. Dokular genel histolojik yapıyı görmek amacıyla Hematoksilen-Eozin (H&E) ve Periyodik Asit Schiff (PAS) ile boyandı. Apoptotik hücreleri belirlemek amacıyla TUNEL yöntemi kullanıldı.

Düşük dozdan yüksek doza doğru sinüzoidal açıklıklarda genişleme ve hepatositlerin ışınal diziliminde düzensizlikler gözlemlendi. Deney gruplarında bazı hepatositlerde çekirdeğin kaybolduğu, vakuol görünüm aldığı, bazılarında ise iri ve heterokromatik yapıda olduğu gözlemlendi. Deney gruplarının böbrek dokularında, proksimal kıvrıntılı tübüllerin lümeninde genişleme, fırçamsı kenar kaybı ve glomerul boşluğunda genişleme gözlemlendi.

Artan dozlarda MXC'ye maruziyetin böbrek ve karaciğer dokusunda oksidatif stres meydana getirdiği belirlendi.

**ABSTRACT**

Endocrine disrupter is a substance causing health problems by changing the function of the endocrine system of healthy organism or its future generations. Methoxychlor (MXC) is a widely used organochloride pesticide. The aim of this study is to examine the effects of MXC-induced oxidative stress on the liver and kidney tissue.

Wistar albino rats were divided into three groups. Experimental groups were administered intraperitoneally in 10 ml of sesame oil 8 mg/kg and 16 mg/kg MXC for 20 days. The tissues, were stained with Hematoxylin-Eosin and Periodic Acid Schiff to evaluate the general histological structure. The TUNEL method was used to determine the apoptotic cells.

From low dose to high dose expansion in the sinusoidal openings and irregularities were observed in hepatocytes radial lineup. In experimental groups, some hepatocytes were found to have lost their nuclei, others was large and in heterochromatic structure. In experimental groups of kidney tissues, the expansion in the lumen of proximal convoluted tubules, the damage of brush border and the enlargement at glomeruli space were observed

Increased doses of MXC exposure resulted in oxidative stress in the kidney and liver tissues.

**Anahtar kelimeler:** Metoksiklor, Karaciğer, Böbrek

**Keywords:** Methoxychlor, Liver, Kidney

\*Erciyes Üniversitesi Tarafından Desteklenmiştir  
Uluslararası Katılımlı XIII. Ulusal Histoloji ve Embriyoloji Kongresi 30 Nisan - 3 Mayıs 2016, İzmir - Türkiye

Makale Geliş Tarihi : 26.10.2018

Makale Kabul Tarihi: 19.04.2019

**Corresponding Author:** Öğr.Gör.Esra Balcıoğlu,  
Erciyes Üniversitesi, Tıp Fakültesi, Histoloji ve Embriyoloji AD.  
İş Tel: 23352  
esrabalcioğlu79@hotmail.com

## GİRİŞ

Çevresel endokrin bozucular sentetik veya doğal maddeler olup (1); endokrin sistemin gelişimi ve fonksiyonunu değiştiren, ekzojen madde veya madde karışımlarıdır. Doğal olarak bulunabildikleri gibi değişik sentetik ve endüstriyel ürünlerin içerisinde de yer almaktadırlar (2). Bu maddelerin çoğunun yağda eriyerek, yağ dokusunda birikerek veya yıkılıp zararsız hale getirilmeleri işlemi zor olduğu için vücutta uzun süre kalıp zararlı etkilerde bulunabilmektedirler (3,4). Endokrin bozucuların zararlı etkileri açısından, yaşamın hangi döneminde maruz kalındığı (5,6), maruz kalınan doz ve etkilenme süresi de ortaya çıkacak etki için önemli faktörlerdendir (4). Endokrin bozucuların çok değişik mekanizmalar ile antioksidan enzimleri inhibe ettiği ve ortamda reaktif oksijen radikallerinin artmasıyla apoptotik hücre ölümüne neden oldukları da düşünülmektedir (2,7).

Çalışmamızda meyve, sebze ve bahçelerdeki böceklere karşı yaygın olarak kullanılan organoklorür bir pestisit olan MXC'nin (8) doz artışına bağlı olarak dokularda oluşan oksidatif stresin karaciğer ve böbrek dokusu üzerinde meydana getirdiği histomorfolojik hasarı ve meydana gelen apoptotik hücre ölümünü belirlemeyi amaçladık.

## GEREÇ VE YÖNTEM

Çalışmada 35 günlük 90-150 gr ağırlığında Wistar albino türü 36 adet dişi sıçan kullanıldı. Deney başlangıcında sıçanların ağırlıkları belirlendi, rastgele 4 gruba ayrıldı ve 20 gün boyunca deney gruplarına 10 ml susam yağı içinde 8 mg/kg dozda 50 mg MXC ve 16 mg/kg dozda 100 mg MXC intraperitoneal olarak verildi. Kontrol grubuna da aynı ölçüde serum fizyolojik enjeksiyonu yapıldı. Karaciğer ve böbrek dokuları çıkarıldı, % 4'lük formaldehit solusyonunda 24 saat tespit edildi ve rutin histolojik doku hazırlama metodu ile takip edildi. Daha sonra 5 µm'lik kesitler alınarak Hematoksilin-eozin (H+E) ve Periyodik Asit Schiff (PAS) ile boyandı ve ışık mikroskopunda (Olympus BX51) incelendi.

Parafin bloklardan alınan 4-5 µm'lik kesitler polilizin kaplı lamlara alındı. Ksilol ile parafini uzaklaştırıldı ve dereceli alkol serilerinden geçirilip sulandırıldı. PBS ile yıkama yapıldı. Oda sıcaklığında % 0.1'lik sodyum sitrat ve % 0.1'lik Triton X ile hazırlanan permabilizasyon solusyonunda 1 saat boyunca inkübe edildi. İki kez beşer dakikada PBS ile yıkandıktan sonra karanlıkta 37 oC de TUNEL reaksiyon karışımında (Terminal deoxynucleotidyl transferase-mediated dUTP Nick end Labeling) 1 saat boyunca inkübe edildi. PBS ile yıkama yapıldıktan sonra 4',6-diamino-2phenylindole (DAPI) ile zıt boyama yapıldı. Negatif kontrolde pozitif kontrolle aynı hazırlandı ancak TUNEL reaksiyonunda TdT enzimi kullanılmadı. Gruplardaki TUNEL+ apoptotik hücre sayılarını karşılaştırmak için, Olympus BX51 floresan mikroskopta (X400), her kesitten rastgele 10 farklı alan seçildi. Seçilen bu alanlarda yeşil yansımalar ile ayırt edilen TUNEL+ hücreler Image J software programı kullanılarak sayıldı.

## İstatistiksel Analiz

Tüm istatistiksel testler TURCOSA yazılım programında yapıldı. Grupların normal dağılıma uygunluğu Shapiro-Wilk testi ile değerlendirildi. Gruplar arası karşılaştırmalarda Tek Yönlü Varyans Analizi (ANOVA), gruplar

arasında farklılığın önemli bulunduğu durumlarda Tukey çoklu karşılaştırma testi kullanıldı.

## BULGULAR

Işık mikroskopik incelemeler sonucu, kontrol grubuna ait sıçanlarda normal karaciğer morfolojisi gözlemlendi. Deney gruplarına ait kesitlerde Glisson kapsülünde belirgin bir değişiklik mevcut değildi ve portal alanlarda ven, arter ve safra kanalı yapıları mevcuttu. Karaciğerin lobüler yapısı, merkezde santral ven ve periferde yerleşik portal alanlar şeklinde görülmesine rağmen hepatositlerin ışınal yerleşim göstermediği saptandı. Doz artışı ile orantılı olarak sinüzoidal alanlarda genişlemeler gözlemlendi. Portal alanlarda da mononükleer hücre infiltrasyonu ve kupffer hücre sayısında artış olduğu belirlendi. Deney grubuna ait hepatosit sitoplazmaları, kontrol grubu ile kıyaslandığında daha soluk renkli boyanması ile dikkat çekmekteydi. Ayrıca, hepatosit çekirdeklerinin bazılarının kaybolduğu, bazılarının ise iri ve heterokromatik yapıda olduğu gözlemlendi (Şekil II).

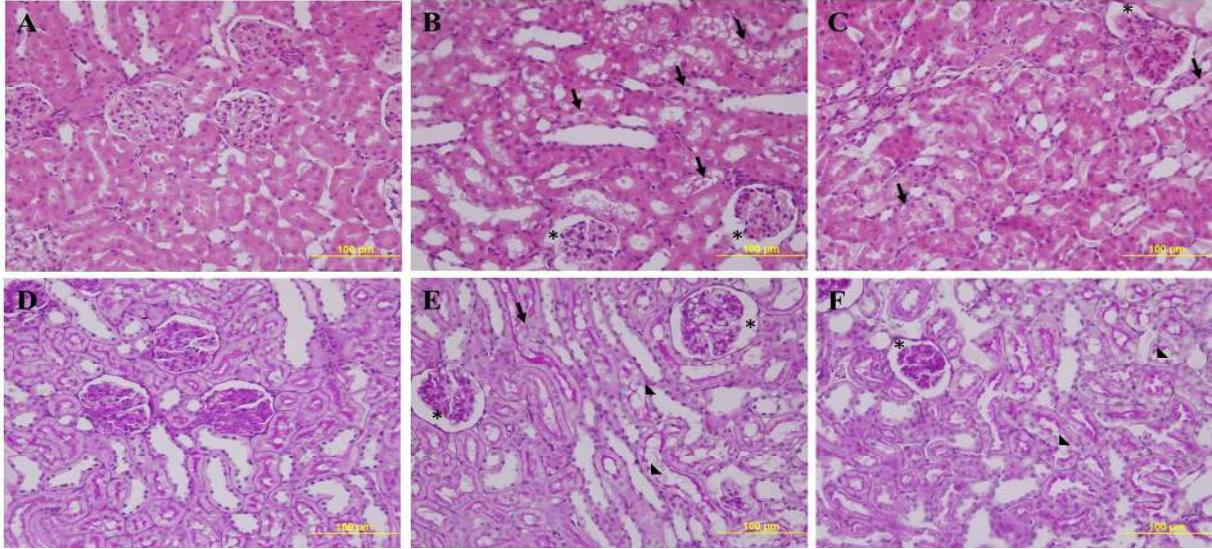
Karaciğer ve böbrek dokusuna ait apoptotik hücre sayımları sonuçları Tablo I' de gösterilmiştir. Her iki dokuya ait verilerin dağılımı Shapiro-Wilk ile test edilmiş ve karaciğer dokusuna ait apoptotik hücre sayımlarına ilişkin verilerin dağılımlarında anlamlılık değeri 0,134 (p>,05); böbrek dokusuna ait apoptotik hücre sayımlarına ilişkin verilerin dağılımlarında anlamlılık değeri 0,170 (p>,05) olarak bulunmuştur. Buna göre gruplara ilişkin verilerin dağılımının normal olduğu kabul edilerek verilerin analizinde parametrik testler kullanılmıştır. Sayım sonuçlarına göre; hem karaciğer hem de böbrek dokusunda 8 mg/kg MXC uygulanan grup ile kontrol grupları arasında istatistiksel olarak anlamlı bir fark gözlenmezken (p<0.05), 16 mg/kg MXC uygulanan grup ile kontrol grubu ve 8 mg/kg MXC uygulanan arasında veriler istatistiksel olarak anlamlı bulundu (p<0.05) (Şekil III).

## TARTIŞMA

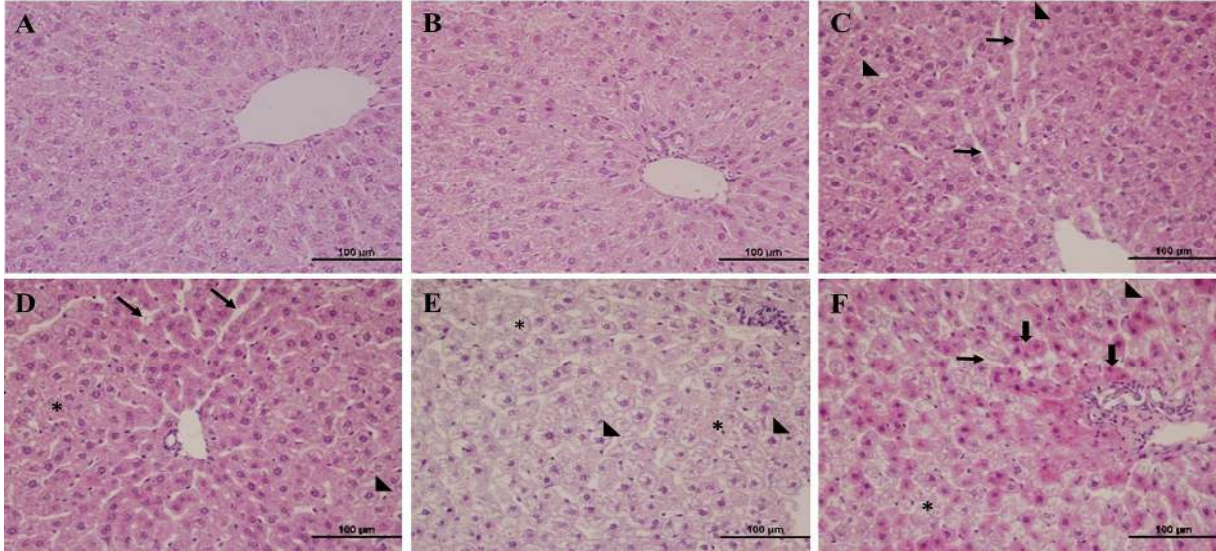
Endokrin bozucu; sağlıklı bir organizmada veya onun gelecekteki neslinde endokrin sistemin çalışmasını etkileyen, dışarıdan alınan madde veya madde karışımlarıdır (9,10). Bu maddelerin değişik mekanizmalar ile antioksidan enzimleri inhibe ettiği ve ortamda reaktif oksijen radikallerinin artmasıyla apoptotik hücre ölümüne neden oldukları düşünülmektedir. Endokrin bozucuların etkileri; endokrin bozucu ile karşılaşma yaşına, süresine, miktarına, tek veya karışım şeklinde bulunma durumuna göre değişebilmektedir. MXC meyve, sebze ve bahçelerdeki böceklere karşı yaygın olarak kullanılan organoklorür bir pestisittir (11). Pestisitlerin canlılar üzerinde meydana getirdiği yan etkileri belirlemek amacıyla çalışmamızda, MXC uygulaması ile oluşturulan oksidatif stresin farklı dozlarının karaciğer ve böbrek dokusu üzerinde meydana getirdiği hasarları histomorfometrik yöntemlerle belirlemeyi amaçladık.

DDT, aldrin, dieldrin ve MXC gibi insektisitlerin deney hayvanlarında enterohepatik dolaşıma girdiği, karaciğerde toksisite artışına neden olduğu bildirilmiştir. Yüksek dozda DDT'nin karaciğer nekrozu yaptığı; düşük dozlarda ise karaciğer büyümesine neden olduğu gözlemlenmiştir (12). Kalıpcı ve ark. yaptıkları çalışmada, pestisitlerin karaciğer sinüzoidlerinde dilatasyon, kupffer hücrelerinde proliferasyon ve vena sentralise yakın sinüzoidlerde genişlemeye neden olduğunu gös





Şekil I: A (kontrol grubu), B (8 mg/kg MXC), C (16 mg/kg MXC) böbrek dokusunun ışık mikroskopik görünümü (H&E) x40, D (kontrol grubu), E (8 mg/kg MXC), F (16 mg/kg MXC) böbrek dokusunun ışık mikroskopik görünümü (PAS) x40. Glomerul boşluğunda genişleme (\*). Tübül epitel hücrelerinin düzensizlikler (ok), proksimal kıvrıntılı tübül epitelinde fırçası kenar kaybı (ok başı).



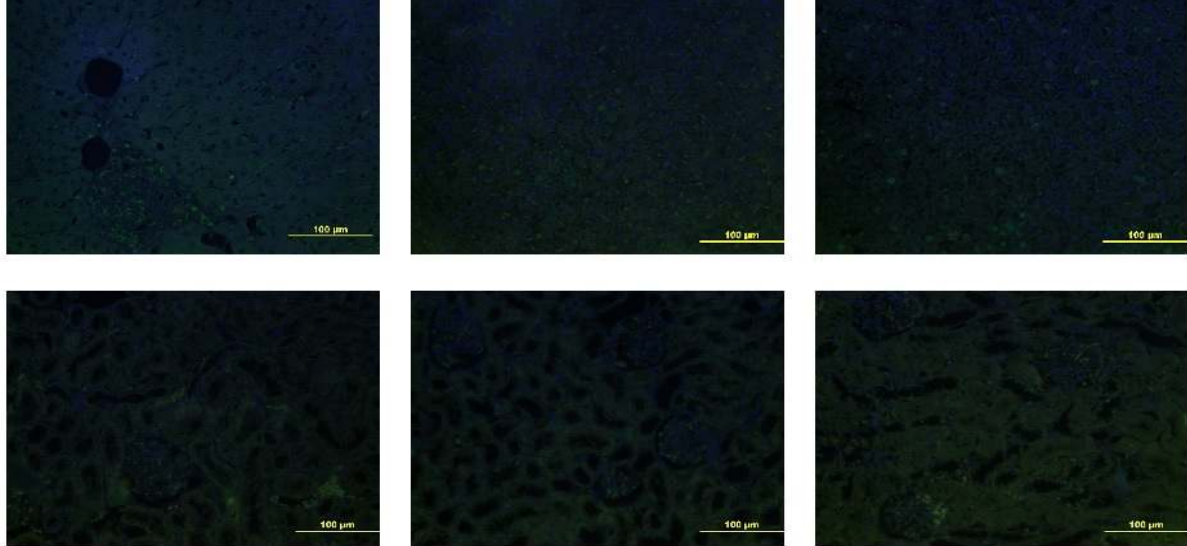
Şekil II: A-B Kontrol grubuna, C-D 8 mg/kg MXC, E-F 16 mg/kg MXC uygulanan karaciğer dokularına ait kesitler. Sinüzoidal açıklıklarda genişleme (\*), hepatositlerin ışınal diziliminde düzensizlikler ve nekrotik alanlar (\*), çekirdeğini kaybetmiş ve balonlaşma dejenerasyonu gösteren hepatositlere (ok başı), glikojen birikimi gözlenen hepatositler (kalın ok).

Tablo I: Karaciğer ve böbrek dokusuna ait apoptotik hücre sayım sonuçları

| Veriler          | n  | Kontrol<br>$\bar{X} \pm SS$ | 8 mg/kg MXC<br>$\bar{X} \pm SS$ | 16 mg/kg MXC<br>$\bar{X} \pm SS$ | p              |
|------------------|----|-----------------------------|---------------------------------|----------------------------------|----------------|
| <b>Karaciğer</b> | 60 | 0,73±0,73 <sup>a</sup>      | 0,97±0,58 <sup>a</sup>          | 1,97±1,40 <sup>b</sup>           | 0,000<br>0,001 |
| <b>Böbrek</b>    | 90 | 1,16±1,42 <sup>a</sup>      | 1,48±2,16 <sup>a</sup>          | 4,66±7,02 <sup>b</sup>           | 0,000<br>0,000 |

p<,01

Veriler ortalama ± standart sapma olarak ifade edilmiştir. Aynı satırda yer alan aynı harfler gruplar arası benzerliği, farklı harfler gruplar arası farklılığı ifade etmektedir.



Şekil III: A Kontrol grubuna, B 8 mg/kg MXC, C16 mg/kg MXC uygulanan karaciğer dokularına ait TUNEL görüntüleri. D Kontrol grubuna, E 8 mg/kg MXC, F16 mg/kg MXC uygulanan böbrek dokularına ait TUNEL görüntüleri.

termişlerdir (13). Fakat yapılan başka bir çalışmada, MXC verilen erkek sıçanlarda artmış karaciğer glukoz-6 fosfataz, azalmış glikojen fosforilaz ve laktat seviyeleri tespit edilmiştir, ancak histopatolojik değişiklikler gözlenmemiş ve MXC'nin karaciğerde glikojen kullanımını teşvik ettiği kanısına varmışlardır (14). Literatürdeki çalışmalarla karşılaştırıldığında çalışmamızda, MXC'nin doz artışına bağlı olarak karaciğer dokusunda meydana gelen hasar miktarında artış olduğu, 16 mg/kg MXC uygulanan grupta diğer deney grubuna göre daha fazla sinüzoidal genişleme, hepatosit yapısında bozulma ve kuppfer hücre sayısında artış olduğunu gözlenmiş ve MXC'nin karaciğerde metabolize olduğu kanısına varılmıştır.

Organik fosforlu bileşik uygulanması sonucu yapılan histolojik değerlendirmede, deney grubundaki sıçanların tümünün böbrek glomerüllerinde ve intertisyumunda ileri derecede konjesyon, intertisyumunda ekstrasözasyon ve bazı tubulus lümenlerinde eritrositlerin bulunduğu gözlenmişlerdir (15). MXC maruziyetini takiben, böbrek ağırlıklarında artış, glomerül boyutunda azalma ve kapsül yapısında kalınlaşma olduğu

MXC uygulamasından sonra, proksimal kıvrıntılı böbrek tübüllerinde vakuoler dejenerasyon gözlenmiştir (17). Organofosfatlı insektist bileşikleriyle zehirlenme olgularında böbreğin histolojik incelemeleri sonucu proksimal kıvrıntılı tübüllerde, daha az sayıda da distal tüp segmentlerinde yaygın nekroz alanları görüldüğü bildirilmiştir (18). Bu çalışmada, kontrol grubuna ait sıçanlarda normal böbrek morfolojisi gözlenirken, deney gruplarına ait böbrek dokusunda doz artışına bağlı olarak tübül epitellerinde hafif şiddette balonlaşma ve hidropik değişiklikler, bazal yerleşim gösteren irili ufaklı vakuoller ve deskuamasyon alanları belirlendi. Aynı zamanda glomerül yapısında segmental bozulma ve hipertrofik görünümle birlikte Bowman boşluğunda genişleme ve peritübüler alanlarda az miktarda mononükleer hücre infiltrasyon alanları da mevcuttu.

MXC uygulaması sonucunda, AST, ALT ve ALP seviyelerinin yükseldiği, karaciğerde şiddetli patolojik hasar

meydana geldiği, sinüzoidal dilatasyon, merkezi ven tıkanıklığı, lipid birikimi ve lenfosit infiltrasyonu mikroskopik düzeyde belirlenmiştir. İlâveten böbrek dokusunda da histopatolojik değerlendirmeler yapılmış ve tübüler epitelin, glomerülün temel mezengial hücrelerinde dejenerasyon ve interstisiyal alanda bağ dokusunda çoğalma, makrofaj ve lenfosit infiltrasyonu olduğu tespit edilmiştir (19). Bu çalışmada da MXC'nin böbrek dokusu üzerinde meydana getirdiği hasar incelendiğinde PAS ile boyanan kesitlerde az miktarda fırçamsı kenar destruksiyonu ve koyu eozinofilik sitoplazmaları ve piknotik nükleusları ile farkedilen, çevresindeki diğer hücrelerden ayrılmış, yuvarlak şekilli nekrotik hücrelere rastlandı.

MXC kaynaklı oksidatif stresin hepatocellular hasarın artmasına ve serumdaki total protein ve albümin seviyesinin düşmesine ve sıçan karaciğerinde pek çok metabolik enzim seviyesinin artmasına neden olduğu bildirilmiştir (20). Cengiz ve ark. yaptıkları çalışmada da organoklorlu bir pestisit olan thiodan ile yaptıkları çalışmada *Gambusia affinis*'in karaciğer dokularındaki histopatolojik değişiklikleri incelemişler ve karaciğer dokularında dejenerasyon, hipertrofi, sinüzoidlerde genişleme, kanama, piknotik çekirdek, mononükleer lenfosit infiltrasyonu, hücre sitoplazmasında vakuolizasyon ve tıkanıklığa neden olduğunu kaydetmişlerdir (21).

Bu bilgilerden yola çıkarak sıçanlara deneysel olarak MXC uygulaması sonucunda meydana gelecek oksidatif stresin karaciğer ve böbrek dokusu üzerindeki rolünün incelendiği çalışmamızda, farklı dozlarda pestisite maruziyetin dokular üzerinde farklı şiddette oksidatif hasar meydana getirdiği gösterilmiştir.

Sonuç olarak, serbest radikalleri etkileyerek oksidatif strese neden olan MXC'nin mevcut antioksidan savunma sisteminin serbest radikallerin etkisini tamamen önleyemediği ve oksidatif stres olarak adlandırılan durumun ortaya çıktığı kanısındayız. Elde edilen istatistiksel sonuçlar ve histopatolojik bulgular neticesinde farklı dozlarda MXC uygulamasının, sıçanların hem karaciğer hem de böbrek dokusu üzerinde doğrudan



etkisi olmasa da yapısal düzeyde belirlenen bir gelişim bozukluğuna neden olabildiğini göstermektedir. Her ne kadar uzun zamandır pestisitlerin organlar üzerindeki etkisi konusunda farklı çalışmalar yapılmış olsa da, çalışmamızın hem bilimsel alanda hem de halkın bilinçsizce kullanımı sonucu meydana gelebilecek ürogenital hasarların engellenmesi açısından bilime katkı sağlayacağı kanısındayız.

#### KAYNAKLAR

- Cummings AM. Methoxychlor as a model for environmental estrogens. *Crit Rev Toxicol* 1997; 27: 367-379.
- Bigsby R, Chapin RE, Daston GP et al. Evaluating the effects of endocrine disruptors on endocrine function during development. *Environ Health Perspect* 1999; 107: 613-618.
- Solomon GM, Schettler T. Environment and health. 6. Endocrine disruption and potential human health implications. *CMAJ* 2000; 163: 1471-1476.
- Ünür T, Büyükgebiz A. Fetal and Neonatal Endocrine Disruptors. *J Clin Res Pediatr Endocrinol* 2012; 4: 51-60.
- Gray LE Jr, Wilson VS, Stoker T, et al. Adverse effects of environmental antiandrogens and androgens on reproductive development in mammals. *Int J Androl* 2006; 29: 96-104.
- Weuve J, Sanchez BN, Calafat AM, et al. Exposure to phthalates in neonatal intensive care unit infants: urinary concentrations of monoesters and oxidative metabolites. *Environ Health Perspect* 2006; 114: 1424-31.
- Özen S, Darcan Ş. Effects of Environmental Endocrine Disruptors on Pubertal Development. *JCRP* 2011; 3:1-6.
- Wauchope, RD, Butler TN, Hornsby AG, et al. The SCS/ARS/CES pesticide properties database for environmental decision-making. *Rev Environ Contam Toxicol* 1992; 123: 1-155.
- Goldman JM, Laws SC, Balchak SK, Cooper RL, Kavlock RJ. Endocrine-disrupting chemicals: Prepubertal exposures and effects on sexual maturation and thyroid activity in the female rat. A focus on the EDSTAC recommendations. *Crit Rev Toxicol* 2000;30: 135-196.
- Stoker TE, Parks LG, Gray LE, Cooper RL. Endocrine-disrupting chemicals: Prepubertal exposures and effects on sexual maturation and thyroid function in the male rat. A focus on the EDSTAC recommendations. *Crit Rev Toxicol* 2000;30: 197-252.
- El-Gohary M, Awara WM, Nasser S, et al. Deltamethrin Induced testicular apoptosis in rats: the protective effect of nitric oxide synthase inhibitor. *Toxicology* 1999; 132: 1-8.
- Vural N. Toksikoloji. Ankara Üniversitesi Eczacılık Fakültesi Yayınları No: 73, Ankara 2005.
- Kalıpcı E. 2,4-D Herbisitler ve Endüstriyel Atık Sularının Ekotoksik Etkilerinin Azaserin-Sıçan Modelinde Karaciğer ve Pankreasta Araştırılması. Doktora Tezi, Selçuk Üniversitesi Fen Bilimleri Enstitüsü, Konya 2011; ss 114.
- Morgan JM, Hickenbottom JP. Comparison of selected parameters for monitoring methoxychlor-induced hepatotoxicity. *Bull Environ Contam Toxicol* 1979;23: 275-80.
- Yavaşcaoğlu I, Kahveci ŞF, Kutlay O, ve ark. Organik fosforlu insektisid entoksikasyonlarında hematüriyolojisinin çalışma ile açıklaması, *Uludağ Üniversitesi Tıp Fak Dergisi*. 1993;3: 291-293.
- Mohan Manikkam, M. Muksitul Haque, Carlos Guerrero-Bosagna, Eric E. Nilsson, Michael K. Skinner. Pesticide Methoxychlor Promotes the Epigenetic, Transgenerational Inheritance of Adult-Onset Disease through the Female Germline *PLOS ONE* 2014; <https://doi.org/10.1371/journal.pone.0102091>.
- Zaleska-Freljan KI, Kosicka B, Zbiegieni B. The histological changes in some organs of the laboratory mice after intragastrically given bromfenphos and mixture of bromfenphos with methoxychlor. *Pol J Pharmacol Pharm.*1983;35: 185-193.
- Betrosian A, Balla M Kofiri G. Et all. Multiple systems organfailure from organophosphate poisoning. *J Toxicol Clin Toxicol* 1995: 33; 257-260.
- Neveen A. EL Nisr, Eman E. El-Sharkawy, M. R. Abd Allah Walaa M. Et. al. Ameliorative effect of propolis against methoxychlor induced hepatorenal dysfunction. *Basic Research Journal* 2013;1;07-16.
- Elsharkawy EE, Sharkawy AA. Evaluation of Subacute Toxicity Induced by Methoxychlor: The protective Effect of Ascorbic acid. *J. Advanced Vet. Res.* 2011;1;119-126.
- Cengiz, E.I. Unlu, E. Sub-lethal Effects of Commercial Deltamethrin on the Structure of the Gill, Liver and Gut Tissues of Mosquitofish, *Gambusia affinis*: Amicroscopic Study. *Environmental Toxicology and Pharmacology*, 2006. 21: 246-253.